2

Ueber

den Bau der Schleimpolypen

von

Dr. Theodor Billroth,

Assistenzarzt an der Königlichen chirurgischen Universitäts-Klinik.

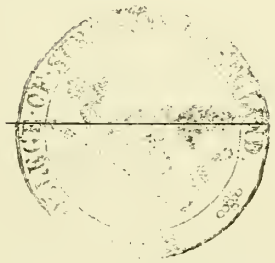

Mit fünf Kupfertafeln.

Berlin,

Druck und Verlag von Georg Reimer.

1855.

Digitized by the Internet Archive
in 2016

https://archive.org/details/b22281332

Seinem hochverehrten Lehrer

dem Herrn Geheimen Medicinalrathe, Professor

Dr. Bernhard Langenbeck

hochachtungsvoll zugeeignet

vom Verfasser.

Vorrede.

Die vorliegende Abhandlung ist eine rein anatomische. Das Material zu derselben entnahm ich nicht allein den in der chirurgischen Klinik behandelten Kranken, sondern war auch so glücklich, die von dem Herrn Geheimerath Langenbeck in seiner Privatpraxis exstirpirten Geschwülste untersuchen zu können, welche derselbe mit der grössten Liberalität mir mitzutheilen die Güte hatte, und hiedurch meine Arbeit wesentlich förderte.

Ich würde den einzelnen Fällen manche interessante ausführliche Krankengeschichten beigefügt haben, wenn nicht durch dieselben meine Arbeit so verlängert worden wäre, dass ich zu ihrer Vollendung nicht Zeit gefunden hätte. Es schien mir indessen wünschenswerth, diese Beobachtungen zu veröffentlichen, um die Aufmerksamkeit wieder einem Gegenstande zuzuwenden, der als zu einfach und einer genaueren Untersuchung unwerth zu sehr in den Hintergrund gedrängt ist. Ich bin weit entfernt, zu glauben, etwas Abgeschlossenes geliefert zu haben, würde jedoch stolz darauf sein, wenn andere Forscher veranlasst würden, den von mir wieder aufgenommenen Gegenstand weiter zu verfolgen. Sollte es scheinen, als sei ich in manchen Ansichten zuweilen bestimmter aufgetreten, als es einem Anfänger geziemt, so bitte ich dies dem Bestreben nach möglichster Kürze des Ausdrucks zu Gute zu halten.

Ich musste, um meinen Lesern und mir allzu lange histologische Beschreibungen zu ersparen, meiner Abhandlung eine grössere Anzahl von Zeichnungen beigeben, und kann nicht umhin meinem geehrten Herrn Verleger für die Ausstattung derselben öffentlich meinen Dank zu sagen.

Berlin, im Oktober 1854.

Dr. Theodor Billroth.

Inhalt.

Seite

Einleitung 1

Nasen-Schleimpolypen 2

Schleimpolypen der Oberkiefer- und Stirnhöhlen 13

Schleimpolypen des Kehlkopfs und der Luftröhre 15

Schleimpolypen des Mastdarms 16

Schleimpolypen der weiblichen Harnröhre 21

Schleimpolypen der Gebärmutter 23

Anhang.

Ohrpolypen 27

Ueber die Stellung der Schleimpolypen in der Reihe der Geschwülste 33

Untersuchungsmethode 35

Einleitung.

Es ist ein alter Brauch, Geschwülste, welche mit einem mehr oder weniger deutlichen Stiel in einer Schleimhaut wurzeln, und aus irgend einer Höhle des Körpers zu Tage treten, mit dem Namen „Polypen" zu bezeichnen. Man unterscheidet: weiche Polypen (Schleimpolypen, Blasenpolypen, Cystenpolypen), fibröse oder sarkomatöse Polypen und carcinomatöse Polypen, deren Consistenz bald weich bald fest sein kann. Den Schleimhäuten als solchen sind besonders die Schleimpolypen eigenthümlich. Die fibrösen Polypen haben ihren Ursprung nie in der Schleimhaut selbst, sondern entwickeln sich meist vom submukösen Gewebe aus, noch häufiger vom Periost oder in der Substanz eines fibrösen Organs, z. B. des Uterus. Der carcinomatöse Polyp kann entweder von der Schleimhaut selbst ausgehen und tritt dann meist als sogenannter Zottenkrebs auf, oder er geht von den unter der Schleimhaut liegenden Theilen aus, und kann dann möglicher Weise alle Formen der Carcinome an sich tragen.

Dass der Name „Polyp" als Bezeichnung für eine bestimmte Gruppe von Geschwülsten nicht in die histologische Anschauungsweise passt, auf welche jetzt alle Abtheilungen und Scheidungen in diesem Gebiet zurückgeführt werden sollen, liegt auf der Hand. Ebenso gewifs ist es jedoch, dass die Mikroskopiker diesen Namen nicht aus der Chirurgie hinausdisputiren werden, der seit Jahrhunderten gebräuchlich ist. Es erwächst auch für die Wissenschaft hieraus kein Nachtheil, sobald man mit den Namen für die einzelnen Formen von Polypen bestimmte anatomische Vorstellungen verbindet. Eine solche für den Namen „Schleimpolyp" aus einzelnen Beobachtungen zu begründen und zu fixiren, werde ich mich am Schluss meiner Arbeit bemühen, halte es jedoch für unnöthig hier eine genauere Exposition über diejenigen Geschwülste zu geben, welche man heute mit dem Namen „Schleimpolypen" zusammenfasst, da diese ihren äusseren Eigenschaften nach jedem Arzte hinlänglich bekannt sind.

Wenngleich diese Bildungen nach den verschiedenen Körpertheilen, an welchen sie vorkommen, viele gemeinsame Eigenschaften in Bezug auf ihren Bau zeigen, so sind sie doch je nach dem Sitz auf dieser oder jener Schleimhaut verschieden genug, um die einzelnen Formen gesondert zu betrachten.

Die Gefässe der Nasen-Schleimpolypen zeigten in allen Fällen dieselben Verhältnisse; sie sind in einigen häufiger als in anderen, doch sind die Differenzen nicht erheblich. An frischen Präparaten lassen sie sich am besten beobachten, da die meisten dann noch mit Blutkörperchen gefüllt sind. Die Durchmesser der Gefässe sind nie gross; die stärksten liegen in der Mitte und von hier verbreiten sie sich durch Abgabe vieler Aeste an die Peripherie, wo sie sehr schön ausgebildete Netze formiren, indem sie in Bogen an der Oberfläche entlang ziehen, deren Weite den einzelnen Erhabenheiten und Vertiefungen derselben entspricht. Die Gefässwandungen bestehen meist aus einer einfachen Schicht von Fasern, deren Kerne in der Längsrichtung verlaufen; nur wenige der stärkeren Gefässe zeigen querovale Kerne und deutliche Querstreifung.

Was das Vorkommen von Nerven in diesen Polypen betrifft, so scheint dies ein recht seltnes zu sein. Nur in einem Falle habe ich Nerven in einem Polypen gefunden, hier aber stellten sie sich mit solcher Klarheit dar, dass ich die Beobachtung als vollkommen unzweifelhaft hinstellen muss. Es waren kleine Nervenstämmchen von 8 — 12 Primitivfasern, deren Abzweigung und Vertheilung an die Peripherie sich in verschiedenen Objecten desselben Polypen sehr deutlich beobachten liess. Ueber die Endigung derselben habe ich jedoch weder in diesem Polypen noch in der Nasenschleimhaut Bilder gewonnen, welche genügende Klarheit zur Entscheidung dieser immer noch schwebenden Frage hätten geben können.

Da Frerichs[1]) schon früher die Polypen immer auf den Gehalt von Nerven untersuchte und sie nie fand, und da auch ich in den früheren und späteren Untersuchungen die grösste Sorgfalt auf diesen Punkt gewandt habe, so war ich in diesem Falle anfangs meiner Beobachtung um so misstrauischer und wurde erst durch wiederholte Untersuchungen überzeugt, dass ich es nicht etwa mit einem Stück Nasenschleimhaut zu thun hatte; dies ist jedoch sicher nicht der Fall gewesen, so dass ich das Vorkommen von Nervenverzweigungen von der Wurzel bis an die Peripherie des 3 Mm. langen Polypen durchaus als vollkommen gesichert hinstellen muss.

Die mitgetheilten Beobachtungen stimmen im Wesentlichen mit dem bisher darüber bekannt Gewordenen überein. Ich komme jetzt zu den eigenthümlichen Drüsenneubildungen in den Nasen-Schleimpolypen, welche mir für die Bedeutung dieser Geschwülste nicht unwichtig zu sein scheinen. Wie mit diesen Drüsen auch die oben schon erwähnten Cystenbildungen im innigsten Zusammenhange stehen, wird die nähere Untersuchung zeigen.

Dass man in den Polypen oder vielmehr an der Oberfläche derselben Drüsen findet, kann uns nicht befremden, da man gewöhnlich annimmt, dass die eigentliche Substanz des Polypen durch eine Neubildung in der Schleimhaut entsteht, so dass die Schleimhaut also mit ihren Drüsen den Polypen noch überzieht, und von ihm vorgedrängt und ausgedehnt wird; es würde hiebei dann dasselbe Verhältniss stattfinden, wie bei den Geschwülsten,

---

1) De Polyporum structura penitiore. Leerae 1843. p. 6.

welche sich unter der äusseren Haut entwickeln, und diese so lange vor sich her schieben und ausdehnen, wie es die Spannungsverhältnisse derselben erlauben. So etwas scheint allerdings auch bei der Bildung der Schleimpolypen zuweilen vorzukommen; ich habe an einzelnen kleinen Geschwülsten der Art, deutlicher aber noch an einem fibrösen Rachenpolypen die Oberfläche mit den zum grossen Theil atrophirten traubigen Schleimdrüschen besetzt gefunden. In den meisten von mir beobachteten Nasen-Schleimpolypen aber, namentlich in solchen, die ziemlich unversehrt herausbefördert wurden, wo man mit grösserer Sicherheit die Richtung der zur Beobachtung gewonnenen Schnitte in der Hand hatte, fanden sich Drüsen, welche nicht allein an der Oberfläche lagen, sondern hauptsächlich die Substanz der Geschwulst ausmachten und Formen darboten, wie ich sie in der normalen Schleimhaut der Nase nicht auffinden konnte. Fig. 5 auf Taf. I. stellt den Durchschnitt eines Nasenpolypen bei 60maliger Vergrösserung dar, welcher diese Bildungen besonders schön und reichlich zeigte. Man sieht die Drüsen, welche sich besonders durch ihre Länge und ihre fast überall gleiche Dicke auszeichnen; es sind Röhren, deren Wandungen mehrfache seichte und tiefere Ausstülpungen zeigen, die sich an einzelnen Stellen bereits zu förmlichen Anhängen und Drüsenbläschen umgebildet haben. Das Ende dieser Drüsen ist grösstentheils reichlicher mit ausgebildeten Drüsenbläschen besetzt, so dass sie sich hier schon mehr zur traubigen Form hinneigen. Eine dieser Drüsen, welche ich in ihrer ganzen Länge mit ihrem Ausführungsgange übersah, ist in Fig. 6 schematisch dargestellt; auch sieht man in Fig. 5 bei *a* ziemlich deutlich den Ausführungsgang einer solchen Drüse.

Ausser den ziemlich in ganzer Länge zu übersehenden Drüsen bemerkt man hier und da Durchschnitte von Drüsenbläschen, welche anderen gleichgebildeten Formen angehören, die schräg oder quer durchschnitten sind. Frerichs[1]) erwähnt das Vorkommen von Krypten, welche der Oberfläche sehr nahe liegen sollen. Ich möchte fast glauben, dass er darunter Formationen verstanden hat, wie sie sich in Fig. 5 bei *b* darbieten; ich halte dies jedoch nicht für geschlossene Follikel, sondern für Schrägschnitte eines in einer andern Ebene verlaufenden Drüsenausführungsganges, und glaube, dass Krypten, wenn man darunter geschlossene Bälge versteht, weder in den Polypen noch in der normalen Nasenschleimhaut vorkommen.

Was die feinere Structur dieser Drüsen betrifft, so kommt dieselbe im Wesentlichen mit der anderer Schleimdrüsen überein.

Es lässt sich bei starker Vergrösserung als Begrenzung der Drüsenbläschen, welche ungefähr 0,075 Mm. im Durchmesser haben, eine dunkle doppelte Contour unterscheiden, an welche sich einerseits die Bindegewebssubstanz des Polypen, welcher keine organische Muskelfasern beigemischt sind, anderseits das Drüsenepithel anlegt; ob diese doppelte Contour, die auch nicht immer mit evidenter Klarheit zu sehen ist, für den optischen Ausdruck der sogenannten strukturlosen Membran zu halten sei, scheint mir äusserst zweifelhaft, indem es

1) l. c. p. 6.

nämlich nie gelingt, eine solche vermeintliche Membran isolirt zur Anschauung zu bekommen. Löst man einen Theil der Drüse möglichst aus ihrem Stroma heraus, so schwindet schon das Ansehn der doppelten Contour, und sucht man nun durch Druck das Bläschen zu zersprengen, so geschieht dies immer so, dass sich die Epithelialzellen, welche besonders fest aneinander haften, mit Beibehaltung der rundlichen Form des Drüsenbläschens zu einzelnen Fetzen isoliren, so dass es jetzt scheint, als wenn das Aussehn einer besonderen Membran nur durch die gleichmässige Aneinanderlagerung der Zellen zu Stande kommt. Das Epithel der Drüsen besteht aus fein und dunkel granulirten Zellen von 0,01 Mm. Durchmesser mit deutlichem Kern; diese Zellen haben meist eine ovale Form; sie liegen mit ihrer Längsachse neben einander und geben so fast das Ansehn eines cylindrischen Epithels.

Der Inhalt der Drüsen besteht aus einer durchsichtigen, homogenen, zähen Substanz, welcher unzählige feinste Moleküle beigemengt sind.

Die Form der beschriebenen Drüsen ist in manchen Verhältnissen abweichend von denen der Nasenschleimhaut; dennoch wäre es falsch, in ihnen eine neue Art von Drüsen finden zu wollen; sie scheinen mir vielmehr nur Entwicklungsstufen zu den Formationen zu sein, wie wir sie in der ausgebildeten Nasenschleimhaut finden. Hierauf deutet nicht allein der Bau dieser Drüsen selbst, in welchem die Entwicklungsgeschichte schon zum Theil enthalten ist, indem wir bald kleinere, bald grössere Ausstülpungen auftreten sehen, die sich zum Theil auch schon zu Läppchen und Beeren ausgebildet haben: sondern namentlich auch die Formen der Nasenschleimdrüsen, wie ich sie bei einem fünfmonatlichen menschlichen Fötus zu beobachten Gelegenheit hatte, welche durchaus mit denen der Nasenschleimpolypen übereinstimmen. Auch bei diesem Fötus waren die Schleimdrüsen der Nase langgestreckt, und hatten verhältnissmässig spärliche traubenförmige Anhänge. Leider fehlen genauere Untersuchungen über diesen Gegenstand der Histogenese. Ich kann nur so viel hinzufügen, dass die erste Anlage dieser Drüsen durch tiefe Einsenkungen des Epitheliallagers in die Substanz zu Stande kommt, etwa wie bei der Entwicklung der Schweissdrüsen, und dass sich dann durch Verflüssigung der mittleren Zellen dieses Cylinders ein Rohr ausbildet, von welchem aus durch Ausstülpung der Wandungen die verschiedensten Formen von traubenförmigen Drüsen zu Stande kommen können. Auf einen solchen Vorgang lassen auch Bilder, wie Fig. 5. *c*, schliessen, die sich an verschiedenen Durchschnitten häufig genug darboten.

Zu erwähnen ist, dass diese Drüsenneubildungen in den Nasenschleimpolypen durchaus nicht constant vorkommen, sondern dass sie oft nur sehr spärlich vorhanden sind, zuweilen sogar ganz zu fehlen scheinen.

Ueber die Entstehung der Cysten in den Nasenpolypen ist bereits von älteren Autoren die Vermuthung aufgestellt, dass ihre Bildung hier so wie an vielen andern Orten so zu Stande kommt, dass sich ein Ausführungsgang einer Schleimdrüse verstopft, während die Thätigkeit derselben unverändert bleibt, und nun nothwendigerweise das Drüsenbläschen zu einer grösseren Höhle ausgedehnt wird. Die alten Beobachter suchen zum Theil hierin überhaupt die

Entstehung der Schleimpolypen, indem sie meinen, dass die Cyste wegen ihrer grösseren Schwere sich senke, und einen Theil der Schleimhaut faltenartig nach sich ziehe. Wenngleich letzteres nun wohl nicht häufig der Fall ist, so lässt sich doch durch directe Beobachtung leicht der Zusammenhang der Cysten mit den Drüsen nachweisen, indem man unter günstigen Verhältnissen sieht, wie die Cyste nur einen Anhang an den Drüsencanal bildet (Taf. I. Fig. 5. *d.*). Es scheint nach den Bildern, die mir mehrfach in gleicher Weise vorgekommen sind, nicht absolut nothwendig zu sein, dass die Verstopfung des Ausführungsganges zur Erzeugung einer solchen Vergrösserung eines Drüsenbläschens durchaus erforderlich ist, sondern ich glaube dass solche Vorgänge auf Secretionsstörungen in der Drüse selbst beruhen können, die uns vorläufig noch völlig unbekannt sind. Der Inhalt dieser Cysten, der, wie oben erwähnt, etwas in Consistenz und Farbe variirt, verhält sich mikroskopisch fast immer gleich; man sieht zum Theil feine Moleküle, zuweilen kleine Fetttröpfchen, zuweilen einige Körnchenzellen und losgestossene Epithelialzellen, Alles in einer hellen zähen Flüssigkeit suspendirt. Frerichs[1]) fand auch Cholestearintafeln in diesen Cysten. Die Flüssigkeit ist ausserordentlich reich an Eiweiss; beim Erhitzen und bei Zusatz von Salpetersäure erstarrt sie sofort zu einer dicken weissen Masse.

Eine besondere Cystenwand liess sich nie mit absoluter Sicherheit feststellen, sondern die etwas mehr zusammengedrängten Elemente der Polypensubstanz bildeten hier ebenso wie bei den Drüsenbläschen die Begrenzung ohne eine bestimmt nachweisbare strukturlose Membran. Die Innenfläche der Cyste war mit einem dünnen Epithel bekleidet, dessen Form nicht in allen Fällen gleich zu sein schien, wenigstens fand ich einige Male ein sehr deutliches, aus rundlichen kleinen Zellen bestehendes Pflasterepithel, ein anderes Mal glaubte ich ein stumpfes Cylinderepithel mit Wimpern zu erkennen; es ist diese Untersuchung deshalb so unsicher, weil es schwer ist, die gewisse Ueberzeugung zu gewinnen, dass man nichts von der Oberfläche des Polypen selbst mit auf den Objectträger bekommt, indem die Cysten der Oberfläche gewöhnlich sehr nahe liegen und nach Entleerung ihres Inhalts augenblicklich zusammenfallen.

Zwei Fälle von weichen Nasenpolypen reihen sich hier an, welche zwar in eine andere Abtheilung der Geschwülste gehören, doch aber wegen des gleichen Aussehns mit der eben beschriebenen Form erwähnt sein mögen. Der eine Fall, welchen ich bis zu seinem traurigen Ende zu verfolgen Gelegenheit hatte, mag hier in der Kürze mitgetheilt werden.

J. Schuh, 41 Jahr alt, kam am 30. November 1853 in das Krankenhaus, um sich einen Nasenpolypen extrahiren zu lassen. Er erzählte, dass Dieffenbach ihm im Jahre 1843 einen Polypen aus der Nase genommen habe, und dass ihm auch von Langenbeck in den

1) l. c. p. 6.

Jahren 1849 und 1850 gleiche Geschwülste aus der rechten Nasenhöhle extrahirt seien. Welcher Natur diese Bildungen gewesen sind, liess sich nicht ermitteln. Patient war ein mässig kräftig gebauter Mann mit schmutzig gelblicher Gesichtsfarbe und sehr blassen Schleimhäuten; er klagte über Verstopfung des rechten Nasenloches; dies fand sich völlig erfüllt mit Massen von weissgelblichen Wucherungen, welche besonders die Choanen erfüllten und hinter dem Velum palatinum grosse Geschwülste bildeten. Diese wurden durch die Polypenzange entfernt; sie waren nicht gestielt, sassen auch nicht an einer genauer zu begrenzenden Stelle auf, sondern hafteten überall an der Schleimhaut, ohne sich von dieser zu isoliren. Die Massen waren so weich, dass sie nur in Fetzen entfernt werden konnten. Die Blutung war ziemlich bedeutend; während der Injectionen mit kaltem Wasser wurde noch ein ziemlich gut erhaltenes Stück von dem Patienten ausgespuckt, welches auf Taf. II. Fig. 1. *A.* in natürlicher Grösse abgebildet ist. Nachdem die Blutung aufgehört hatte, wurde noch einmal eine genaue Untersuchung der Nasenhöhle vorgenommen; es konnte jedoch nichts Krankhaftes mehr wahrgenommen werden, und Patient verliess die Anstalt. — Zu Ende Februar 1854 kam er wieder und klagte von Neuem über Verstopfung des rechten Nasenloches. Sein Aussehn war ein sehr kachektisches; er war bedeutend abgemagert. Das rechte Auge zeigte sich in geringem Grade hervorgetrieben und man bemerkte an der inneren Seite der rechten Orbita eine Geschwulst, welche dem untersuchenden Finger eine ziemliche Resistenz darbot, und bei starkem Druck schmerzhaft war. Patient klagte zugleich über heftige bohrende und stechende Schmerzen im Vorderkopf. Lymphdrüsen waren im Bereich des Kopfes und Halses nicht angeschwollen. Da es leicht zu vermuthen war, dass die Geschwulst an der inneren Seite der Augenhöhle mit den Geschwülsten in der Nasenhöhle in Zusammenhang stehe, so wurde dem Patienten angerathen, sich behufs der vorzunehmenden Operation in die Anstalt aufnehmen zu lassen. Hiezu konnte er sich jedoch nicht gleich entschliessen, und beschloss, erst wieder nach Hause zu reisen. Mitte März liess er sich in ein anderes Berliner Krankenhaus aufnehmen, und es wurde hier die Entfernung der Geschwulstmassen vorgenommen, von welchen ich durch die Güte des Herrn Dr. H. v. Meckel einige Stückchen erhielt; sie verhielten sich vollkommen so, wie die bei der ersteren Operation extrahirten Geschwülste. Patient starb einige Tage nach der Operation in Folge einer acuten Meningitis. Bei der Section fanden sich noch Reste der Geschwulst vor, welche die innere obere Wand der Orbita einnahmen, und den rechten Processus nasalis ossis frontis und das rechte Labyrinth des Os ethmoides vollkommen zerstört hatten. — Geschwülste in anderen Organen waren nicht aufzufinden.

Die Untersuchung der durch die Operation vom 30. November 1853 entfernten Geschwulstmassen zeigte, dass sie sich in vielen Stücken anders verhielten, wie die gewöhnlichen Nasenpolypen. Alle diese Geschwülste hatten einen entschieden traubigen Bau; sie waren alle, so wie das abgebildete Stück, aus unendlich vielen kleinen Beeren und Kügelchen zusammengesetzt, von denen sich zuweilen mehrere zu einem grösseren Läppchen vereinigten. Die Consistenz war etwas fester als die der Schleimpolypen; auch zeigte diese Geschwulst

nicht das eigenthümlich ödematöse Ansehn, was die oben beschriebenen Polypen immer darbieten. Der Durchschnitt ergab stets eine mehr unebene Fläche, auf welcher man theils mit dem freien Auge, besonders aber mit der Loupe viele einzelne weisse Körner unterschied, welche der Grösse der von Aussen erkennbaren Träubchen entsprachen. Ein milchiger Brei liess sich von der Schnittfläche abstreifen, wobei man stets einige dieser weissen Kügelchen, die äusserst locker an einander hafteten, losriss. Das intermediäre Gewebe war äusserst sparsam entwickelt, und liess sich kaum mit der Loupe erkennen.

Obgleich ich diese Geschwülste unmittelbar nach der Extraction ohne Zusatz von Wasser untersuchte, und mich gleich zuerst durch leichtes Abstreifen der Oberfläche von der Natur des Epithels überzeugte, fand ich zu meinem grossen Erstaunen hier kein flimmerndes Epithel; ich wiederholte diese Untersuchung mehre Male an fast allen Stückchen der Geschwulst, und kam stets zu demselben Resultat. Der auf eben erwähnte Weise erhaltene weisse milchige Brei bestand einzig und allein aus Zellen, deren allgemeiner Typus der eines cylindrischen Epithels war, wobei jedoch viele Uebergangsformen zu mehr rundlichen Zellen vorkamen, selbst zu Formen, welche denen des Plattenepithels völlig entsprachen (Taf. II. Fig. 2). Die Untersuchung feiner Durchschnitte in der Richtung der Längs- und Querachse der exstirpirten Geschwülstchen gab über den Bau eine ziemlich klare Uebersicht. Ein Theil eines solchen Durchschnitts ist in Fig. 7 auf Taf. I. bei 60maliger Vergrösserung dargestellt. Man unterscheidet ein sehr starkes Epitheliallager von 0,04 Mm. Durchmesser; in dieses ragen spitzige Fortsätze vor, die sich bei stärkerer Vergrösserung als Papillen mit sehr schön ausgebildeten Gefässschlingen ergeben. Zwischen einem Netz einer leicht streifigen und mit vielen Gefässen durchzogenen Bindegewebsmasse liegen hellere Räume, welche durch spitzige, ebenfalls gefässhaltige, in diese Räume hineinragende Fortsätze mannichfach in der Form verändert werden. Das Ganze bietet durchaus das Bild eines areolären Baues. Die Durchmesser dieser einzelnen rundlichen Abtheilungen schwanken zwischen 0,5 Mm. und 1 Mm. Diese gefüllten Räume entsprachen den auf dem Durchschnitt mit dem freien Auge schon sichtbaren weissen Kügelchen, welche aus ihrem Stroma herausgedrängt waren.

Die Untersuchung mit starken Vergrösserungen giebt noch folgende Aufschlüsse: die verzweigten Papillen enthalten Gefässschlingen, welche, noch durch natürliche Injection gefüllt, sehr zierliche Bilder darboten (Taf. II. Fig. 3). Der Durchmesser dieser Gefässe betrug 0,025—0,05 Mm.; die Länge der Schlingen und Papillen 0,3 — 0,2 Mm. Der Mehrzahl von ihnen fehlte eine eigentliche Papillarsubstanz, welche den Gefässen als Träger dient; alle die Gefässe umgebenden Zellen liessen sich vielmehr durch fortwährendes Abspülen so vollkommen von den Schlingen entfernen, dass diese völlig isolirt dalagen; es ist dies nie der Fall bei den ausgebildeten Papillen der Schleimhäute oder der äusseren Haut, und kommt hier wohl auf Rechnung der jungen Entwicklung, indem die Bildung von Gefässschlingen wahrscheinlich das Primäre ist, und die Papillarsubstanz sich erst durch Anlagerung um dieselben bildet. — Das

Stroma, von welchem diese Gefässe ausgehen, besteht aus einem langfasrigen Bindegewebe, welches ausserordentlich viele und zum Theil starke Gefässe in sich trägt. Der Untersuchung der in die Hohlräume eingelagerten Massen stellten sich am meisten Schwierigkeiten entgegen, indem dieselben so cohärent waren, dass sie sich zwar leicht zersprengen, doch schwer zertheilen liessen. Sie bestanden lediglich aus theils rundlichen, theils polygonal zusammengedrückten Zellen von 0,025 Mm. Durchmesser mit fein granulirtem Inhalt, dunklen Contouren und einem deutlichen Kern. Die ausserordentlich feste Cohärenz der Zellen untereinander gab an den Rändern diesen aus den Areolis herausgepressten Zellenagglomeraten das Ansehn, als wenn dieselben von einer strukturlosen Membran umgeben seien, was sich jedoch bald als Täuschung erwies. Fig. 4 auf Taf. II. stellt einen Theil eines durch das Stroma begrenzten Hohlraums dar. Verdünnte Alkalien machten die ganze Masse zuerst sehr durchscheinend, so dass man fast nichts deutlich erkennen konnte; allmählig aber lösten sich die Zellen theilweise auseinander, quollen auf und verschwanden endlich dem beobachtenden Auge gänzlich, indem eine schleimige Flüssigkeit auf dem Objektträger zurückblieb. —

Von den vielen Bildern, welche durch Quer- und Längsschnitte stets in gleicher Weise gewonnen wurden, ist das in Fig. 7 Taf. I. dargestellte besonders deshalb ausgewählt, weil aus diesem, so wie aus einigen anderen vielleicht Schlüsse auf die Entwicklung und Fortbildung dieser Geschwulst, und namentlich auf die Entwicklung der vorliegenden areolären Struktur erlaubt sind. Wenn man an der mit Papillen besetzten Oberfläche die zufällig sehr schön nebeneinander liegenden Gruppen *a, b, c, d,* vergleicht, so leitet dies darauf hin, dass die ausserordentlich wuchernden Papillen eine grosse Neigung haben, sich mit einander in Verbindung zu setzen. Auf diese Weise müssen sich geschlossene Räume bilden, in welchen zunächst ein Theil des Epithels eingeschlossen ist. Durch Anlagerung von Bindegewebe um die Gefässe bildet sich dann ein förmliches Stroma aus, so dass auf diese Weise der areoläre Bau vollständig gegeben ist. Es deutet auf diese Bildungsweise besonders auch das Hineinragen von Gefässschlingen in die Hohlräume selbst, so wie ausserdem die Natur der in den Hohlräumen eingeschlossenen Zellen, an denen keine Spur einer Weiterentwicklung zu entdecken ist, und die durch die enorme Cohärenz eine Aehnlichkeit mit den tiefsten Schichten des Epitheliallagers behalten.

Wenngleich ich diesen Entwicklungstypus, der durchaus nicht mit der Wiener Hohlkolbentheorie congruirt, für vorliegende Geschwulst ziemlich gesichert halte, so verwahre ich mich jedoch entschieden dagegen, hiemit ein allgemeines Gesetz für die Entwicklung des areolären Gewebstypus geben zu wollen, sondern glaube vielmehr, dass diese in jedem Organe eine andere ist, und immer von der Natur des letzteren abhängen muss. Die vielen hierüber aufgestellten Theorien, von denen man doch wenigstens zum Theil annehmen darf, dass sie auf richtigen Beobachtungen beruhen, liefern den besten Beleg dazu. Um von dieser Seite her die Entwicklungsgeschichte der Neubildungen zu studiren, bedarf es, dass der Forscher, welcher sich mit pathologischer Anatomie beschäftigt, selbst Hand an die normale Histologie

legt, ein Weg der allerdings etwas mühsamer ist, als alle Geschwülste einfach aus Fasern und Zellen bestehen zu lassen, und sich dabei vollständig befriedigt zu fühlen. —

Die Untersuchung der Mitte März 1854 entfernten Geschwulstmassen gab im Ganzen dieselben Resultate wie die frühere. Die bei der Section vorgefundenen tiefer greifenden Theile, welche die Knochen bereits zerstört hatten, waren von einer derberen Consistenz: auf dem Durchschnitt liess sich eine rothe sehr derbe Substanz unterscheiden, in welcher einzelne weisse Punkte deutlich mit freiem Auge zu erkennen waren. Letztere traten bei Druck in Form von weissen Pfröpfen hervor, welche eine breiige schmierige Consistenz hatten. Nachdem diese Pfröpfe entleert waren, blieb ein festes siebförmig durchlöchertes Gewebe zurück; dies bestand aus fest zusammenhängenden Bindegewebsfasern mit geschlängeltem Verlauf und eingestreuten elastischen Fasern. Die weissen Pfröpfe zeigten ganz denselben Bau wie die oben beschriebene weisskörnige Masse der Hohlräume, nur dass hier zum Theil bereits eine Fettmetamorphose eingeleitet war. Es scheint hiernach in diesen auf den ersten Blick abweichend geformten Theilen der Geschwulst nur eine weitere Fortbildung des eben geschilderten Bildungstypus zu liegen, wobei die Verschiedenheit hauptsächlich auf Rechnung der stärkeren Entwicklung des Stroma kommt.

Fassen wir den ganzen Verlauf des Falles und die Ergebnisse der Untersuchung zusammen, so scheint es mir unzweifelhaft, dass wir es hier mit einer Geschwulst zu thun haben, welche sich primär in der Schleimhaut entwickelt hat, und durch Weiterverbreitung auf den Knochen das Ende herbeiführte. Wollen wir diese Geschwulst unter eine der bestehenden Rubriken bringen, so nähert sie sich zumeist der Form des sogenannten Zottenkrebses der Schleimhäute und hat in mancher Hinsicht Aehnlichkeit mit dem von Wedl[1]) beschriebenen Fall. Bringt man den Typus der Entwicklung in Anschlag, so könnte man Gründe anführen, diese Form der epithelialen anzureihen; doch würde dies nur die schon allzugrosse Verwirrung in diesem Gebiet vermehren. —

Der zweite Fall dieser Form von Polypen betrifft einen kräftigen starken Mann von 45 Jahren, dem schon einmal vor 4 Jahren Polypen aus der rechten Nasenhöhle entfernt wurden. Er kam am 25. Januar 1854 in die Klinik wegen Verstopfung der rechten Nasenhöhle; es wurden mehre kleine der unteren Muschel aufsitzende Polypen extrahirt, die wegen ihrer grossen Weichheit in Stücken hervorkamen. Diese hatten bei oberflächlicher Betrachtung dasselbe Ansehn, wie gewöhnliche Schleimpolypen; die einigermassen erhaltenen Stücke hatten eine kolbige Form, doch bemerkte man an ihnen hie und da einige Stecknadelkopf grosse Beeren, namentlich an der Basis der Kolben (Taf. II. Fig. 1. *B.*), und auf dem Durchschnitt zeigte sich eine unebene, aus weissen Kügelchen zusammengesetzte Fläche (Taf. II. Fig. 1. *C.*), welche ihren Sitz hauptsächlich an der Peripherie hatten; die Mitte war mehr eben.

Die mikroskopische Untersuchung zeigte hier mit grosser Bestimmtheit ein cylindrisches

1) Grundzüge der pathologischen Histologie. Wien 1854. p. 669.

flimmerndes Epithel auf der Oberfläche. Uebrigens war das Verhalten eben so wie in dem ersten Fall, nur dass die Mitte der Geschwulst mehr aus einem kernhaltigen Bindegewebe bestand; sie zeigte jedoch keine Drüsenbildungen. Der papilläre Typus, die Wucherung der Gefässschlingen war hier womöglich noch deutlicher ausgesprochen als in dem ersten Fall.

Ich halte demnach diese Polypen für eine frühere Entwicklungsstufe des oben beschriebenen carcinomatösen traubigen Polypen.

Von grossem Interesse scheint mir noch ein Fall zu sein, der mir durch die Güte des Herrn Geheimrath Langenbeck aus dessen Privatpraxis mitgetheilt wurde. Im November 1853 kam zu ihm eine 63jährige Dame, welche hinter dem Velum in der linken Choane eine grosse Menge von sehr weichen Excrescenzen hatte, welche die Nasenhöhle von hintenher völlig verstopften. Es wurden diese Massen durch den Mund theils mit dem Finger losgelöst, theils durch die Nase mit der Polypenzange entfernt. Patientin reiste nach kurzer Zeit, anscheinend von ihrem Uebel befreit, nach Hause, kam jedoch im Juni 1854 wieder, weil die linke Nasenhöhle wieder völlig verstopft war. Die Untersuchung ergab, dass die ganze Nasenhöhle, besonders nach hinten zu, mit weichen blättrigen Vegetationen erfüllt war; es war hier nicht von einzelnen Polypen die Rede, sondern die ganze Schleimhaut der Nase war zu einer Menge von weichen Falten und Blättern degenerirt, so dass nicht daran zu denken war, die Geschwülste nur von den Choanen aus und durch die Nasenöffnung rein zu entfernen. Langenbeck resecirte daher einen Theil des Processus nasalis des Oberkiefers der entsprechenden Seite, und gewann hierdurch Raum genug, alles Krankhafte genau zu entfernen. Patientin reiste 4 Wochen nach der Operation vollkommen wohl nach Hause[1]).

Die Untersuchung der exstirpirten Massen, die auch bei der zweiten Operation nur in Stücken herausbefördert werden konnten, zeigte dass dieselben in vielen lappigen Faltungen der Schleimhaut bestanden, was besonders deutlich hervortrat, wenn man die Geschwülste unter Wasser brachte.

Die Oberfläche aller dieser Falten und Blätter trug überall ein flimmerndes Cylinderepithel in ziemlich dicker Lage. Durchschnitt man eine dieser Falten, so liess sich aus der Schnittfläche ein weisser milchiger Saft auspressen, der stets dieselben Formen von rundlichen oder ovalen Zellen von 0,01 Mm. Durchmesser mit einem deutlichen Kerne zeigte (Taf. II. Fig. 5). Die Untersuchung kleiner Abschnitte zeigte überall Drüsenbläschen mit obigen kleinen Zellen strotzend gefüllt, scheinbar durch eine strukturlose Membran begrenzt. Aus Beobachtungen mit schwacher Vergrösserung ergab sich, dass diese Drüsen ungefähr die doppelte und dreifache Grösse der Nasen-Schleimhautdrüsen hatten. Ihr Wachsthum ging durch Aus-

---

1) Herr Geheimrath Langenbeck sah die Patientin Mitte November 1854 wieder; die Geschwulst war nicht wieder gewachsen; beide Nasenhöhlen vollkommen frei.

stülpung aus einem bestehenden Drüsenbläschen vor sich (Taf. II. Fig. 6). Die als Inhalt und Epithel fungirenden kleinen Zellen vermehrten sich durch Theilung (Taf. II. Fig. 5. *aa*).

Man könnte meinen, ich habe hier die areoläre Struktur eines weichen Carcinoms vor mir gehabt, und ich leugne nicht, dass ich dies selbst anfangs glaubte. Dass dem jedoch nicht so war, liess sich bei der Untersuchung von Durchschnitten mit schwacher Vergrösserung entscheiden, da man hiebei überall die Ausführungsgänge der hypertrophirten Drüsen deutlich unterscheiden und ihren Zusammenhang mit den einzelnen Abtheilungen der Drüsen erkennen konnte.

Was die Natur dieser Geschwulst betrifft, so glauben wir, sie vom anatomischen Standpunkte aus zu den Drüsenhypertrophien rechnen zu müssen. Analoge Verhältnisse finden sich aber auch in deutlich ausgesprochenen Carcinomen; so sah ich namentlich diese Theilung der Drüsenepithelien und das Wachsthum der Drüsenbläschen durch Ausstülpung in zwei Fällen von Krebs der Brustdrüse, von denen sich einer durch das in Folge von secundären Carcinomen nach Monaten herbeigeführte Ende nur zu sehr als ein Carcinom der schlimmsten Art herausstellte. Dass in ähnlicher Weise Hypertrophie und Carcinom sich auf der Darmschleimhaut combinirt, darauf hat bereits Reinhard[1]) hingewiesen. Wiederholte Untersuchungen und das Verfolgen einzelner Fälle müssen hierüber mit der Zeit nähere Aufschlüsse geben, so wie überhaupt die anatomischen Untersuchungen der Pseudoplasmen nur Hand in Hand mit der Beobachtung des Krankheitsverlaufs richtige Resultate geben können. Die pathologische Anatomie der Geschwülste hat das meiste noch von der Chirurgie zu lernen.

Eine kurze Erwähnung verdienen endlich noch einige polypöse Excrescenzen, die bei Lupus an der Nasenschleimhaut vorkommen; sie scheinen jedoch nie eine bedeutende Grösse zu erreichen. Es sind weiche warzenähnliche Bildungen, welche in ihrer Form an spitze Condylome erinnern; ihre Farbe ist roth wie die der Nasenschleimhaut. Ueber ihre Struktur weiss ich nichts zu sagen, da ich bisher nicht Gelegenheit gehabt habe, sie zu untersuchen. Ich habe sie bei Lupus ausser an der bezeichneten Stelle auch an der Lippenschleimhaut und in einem Falle auf der Abtheilung des Herrn Dr. Wilms im Krankenhause „Bethanien" auch am harten und weichen Gaumen in ziemlicher Anzahl sitzen sehen.

Schleimpolypen der Oberkiefer- und Stirnhöhlen.

Wenn man die älteren Beobachtungen über Polypen im Antrum Highmori durchsieht, so möchte man glauben, dass diese Höhle die genannten Bildungen sehr häufig producire.

---

1) Pathologisch-anatomische Untersuchungen. Berlin 1852. p. 98.

Bei genauerer Betrachtung der angeführten und oft sehr mangelhaft beschriebenen Fälle, so wie bei der Untersuchung einer Menge von Präparaten, wie sie mir zu Gebote stand, kommt man jedoch bald zu der Ueberzeugung, dass diese Geschwülste selten im Antrum ihren Ausgangspunkt haben, sondern meist von dem Periost der Pars basilaris ossis occipitis oder des Keilbeinkörpers ausgehen, die hintere Wand der Oberkieferhöhle durch Druck zerstört haben und nun entweder unter dem Arcus zygomaticus oder mit Zerstörung der vorderen Wand im Gesicht zum Vorschein kommen. Fast ebenso oft gehen Geschwülste entweder vom Periost der vorderen oder äusseren Wand des Antrum, oder von dieser selbst aus, namentlich die Carcinome. —

Die Schleimhaut der Oberkieferhöhle bildet wohl nur sehr selten Geschwülste und am seltensten weiche Schleimpolypen. In der Sammlung des Herrn Geheimrath Langenbeck befindet sich ein sehr schönes Präparat eines Blasenpolypen im rechten Antrum Highmori, welcher in einer unbekannten Leiche in Göttingen zufällig gefunden wurde. Es ist auf Taf. II. in Fig. 7 in natürlicher Grösse dargestellt. Die vordere Wand des Antrum ist entfernt; der deutlich gestielte Polyp wurzelt in der Schleimhaut der oberen Wand und hängt in die Höhle hinein. Seine Länge beträgt 2 Mm.; es ist eine Blase mit dünner Wandung, in welcher eine schleimig trübe Flüssigkeit enthalten ist. Da eine mikroskopische Untersuchung an einem älteren Spirituspräparat nach den jetzigen Anforderungen der pathologischen Histologie keine besondere Ausbeute verspricht, so habe ich eine solche gar nicht unternommen.

Kölliker[1]) theilt mit, dass er zuweilen die sparsam in der Schleimhaut des Antrum vorkommenden Drüsen bis zu Blasen von $\frac{1}{2}'''$ Durchmesser ausgedehnt gefunden habe. Es ist zu vermuthen, dass auch die obige Geschwulst einem bedeutend ausgedehnten Drüsenfollikel ihren Ursprung zu danken hat. Bei einem fortschreitenden Wachsthum einer solchen Cyste kann der sogenannte Hydrops Antri Highmori entstehen. Ich hatte Gelegenheit, eine durch Punction einer solchen Cyste entleerte Flüssigkeit zu untersuchen; sie war milchig weiss und trübe und zeichnete sich durch eine enorme Masse von Cholostearingeschiebseln aus.

Zu den seltensten Neubildungen gehören die in den Stirnhöhlen. Vidal[2]) erwähnt nur drei sicher constatirter Fälle von Polypen dieser Art, so wie drei Beobachtungen von sogenannten Hydatiden (?) an demselben Orte. Da in neuerer Zeit keine derartigen Beobachtungen gemacht sind, so fehlen histologische Untersuchungen darüber vollständig.

Höchst interessant ist die Mittheilung des Herrn Dr. v. Graefe[3]) über zwei Fälle von Schleimpolypen in dem Thränenschlauch. Ein Präparat eines solchen Falles befindet sich auch auf dem hiesigen anatomischen Museum. Ueber den mikroskopischen Bau

1) Mikroskopische Anatomie. Leipzig 1855. Th. II. p. 765.
2) Traité de pathologie externe. Paris 1851. T. III. p. 464.
3) Archiv für Ophthalmologie. Berlin 1854. Th. I. p. 283.

dieser Geschwülste fehlen Notizen. Ich hatte bisher keine Gelegenheit solche Polypen zu untersuchen.

Ob Schleimpolypen in den Fauces und im Oesophagus beobachtet sind, scheint mir zweifelhaft; die in der Literatur erwähnten Geschwülste an diesen Orten gehören entschieden den Fibroiden an.

Schleimpolypen des Kehlkopfs und der Luftröhre.

Die Schleimpolypen des Kehlkopfes und der Luftröhre gehören zu den seltneren Krankheiten. Ich habe bis jetzt keinen frischen Polypen dieser Art zur Untersuchung gehabt, und kann daher nur die Beobachtungen anderer Autoren anführen. Es scheint jedoch, als wenn die hier vorkommenden Polypen weniger leicht in bestimmte Abtheilungen zu bringen sind, als die gleichen Geschwülste anderer Schleimhäute, was wohl darin seinen Grund hat, dass diese Bildungen wegen ihres seltnen Vorkommens nicht oft genug von Anatomen und Histologen untersucht sind.

Eine Zusammenstellung der bisher beobachteten Geschwülste im Larynx hat Ehrmann[1]) veröffentlicht. Bei Vergleichung der von ihm gegebenen Abbildungen mit den mitgetheilten Krankengeschichten glaube ich folgende zu den Schleimpolypen rechnen zu dürfen:

Observat. XXII. Taf. I. Fig. 2.
Observat. XXVII. Taf. III. Fig. 1.
Observat. XIII. Taf. III. Fig. 2.[2])

Vidal[3]) erwähnt ebenfalls einige Beobachtungen von Kehlkopfspolypen, doch ist über ihre Struktur nichts gesagt.

Rokitansky[4]) meint, dass die chronische catarrhalische Entzündung des Kehlkopfes sehr häufig drusige Hypertrophie, Schleimpolypen und blumenkohlartige Epithelial-Wucherungen zur Folge habe. Weiterhin[5]) sagt er von den Zell- oder Schleimpolypen und condylomatösen Excrescenzen: „Diese letztern kommen neben oder auf einer ulcerirten Basis, oder ohne solche vor, bilden Nadelkopf- bisweilen Hanfkorn- und Erbsen-grosse blauröthliche

1) Histoire des Polypes du Larynx. Strasbourg 1850.

2) Von den übrigen von Ehrmann gegebenen Abbildungen scheinen mir folgende zu den fibrösen Geschwülsten zu gehören: Taf. II. Fig. 1. 2. 3., Taf. III. Fig. 3. Taf. IV. Fig. 1. — Zu den epithelialen Wucherungen und zu dem Zottenkrebs sind wohl zu rechnen: Taf. I. Fig. 1 u. 3. Taf. V. Fig. 1. 2. 3.; wobei es nur eigenthümlich erscheint, dass die Präparate auf Taf. I. Fig. 1 u. 3 von Kindern von 9 und 10 Jahren stammen, einem Alter, in welchem epitheliale Bildungen auf den Schleimhäuten sonst wohl kaum beobachtet sind.

3) l. c. p. 704.

4) Handbuch der pathologischen Anatomie. Wien 1842. Bd. III. p. 19.

5) l. c. p. 34.

härtliche oder schwammige Wucherungen, die bisweilen in grosser Anzahl dicht neben einander stehen, und grosse Strecken der Kehlkopfsschleimhaut einnehmen. Ihr vorzüglicher Sitz ist die Schleimhaut der Stimmritzenbänder. Sie sind höchst wahrscheinlich syphilitischer Natur, bestehen bisweilen neben tuberculöser Kehlkopfsphtise, und machen sodann das Tuberkelgeschwür und die ihm zum Grunde liegende Dyscrasie einer syphilitischen Combination verdächtig."

Schuh[1]) hat nur fibröse Polypen und epitheliale Excrescenzen beobachtet, doch keine Schleimpolypen. Er theilt auch mit, dass in der Trachea an der Bifurkationsstelle Polypen beobachtet sind. Einen interessanten Fall von einem langgestielten Polypen in der Luftröhre finden wir auch in dem oben erwähnten Werk von Ehrmann[2]).

In dem Berliner anatomischen Museum befindet sich nur ein Präparat von einer breit aufsitzenden sarcomatösen Geschwulst im Larynx, welche von der rechten Seite ausgegangen ist und ganz der Abbildung von Ehrmann auf Taf. IV. Fig. 5 gleicht. Desto reicher ist das Museum der Thierarzneischule an solchen Pseudoplasmen[3]). Auch befindet sich daselbst ein Präparat von einem Polypen in der Trachea einer Kuh, welches wegen seiner Seltenheit von grossem Interesse ist; ich benutzte daher mit Dankbarkeit die Erlaubniss des Herrn Geheimrath Gurlt, dies bisher noch nicht beschriebene Präparat zeichnen und beschreiben zu dürfen. Dasselbe ist auf Taf. II. in Fig. 8 etwas verkleinert dargestellt. An der vorderen Seite der Trachea erhebt sich die Schleimhaut in einer Länge von 17 Centim. zu einem 1,5 Centim. dicken, 4 Centim. breiten Wulst von weicher elastischer Consistenz. Sowohl oberhalb desselben, als zu den Seiten finden sich mehr weniger dicke Falten der Schleimhaut, von welchen die oberen linker Seits an ihrer Spitze weiche Knötchen tragen. Die Mitte dieses Wulstes ist durch eine seichte Furche in zwei Hälften getheilt; von der Mitte der rechten Hälfte geht ein stielartiger runder an der Basis 1 Centim. dicker, 6 Centim. langer Fortsatz aus, welcher sich nach der linken Seite hin krümmt, und eine ziemlich derbe Consistenz darbietet. In der Furche der Geschwulst sieht man mehre kreisrunde Oeffnungen, aus welchen sich auf Druck eine gelbe dicke Masse entleerte, und welche zu rundlichen Säcken führen, die ebenfalls einen gelblichen Brei enthalten. Ich glaube, dass diese Bildungen für stark vergrösserte Drüsen zu halten sind, deren Ausführungsgänge ebenfalls bedeutend erweitert sind. —

Schleimpolypen des Mastdarms.

Es ist bekannt, dass diese Polypen hauptsächlich bei Kindern vorkommen, und hier meistens weiche dunkelrothe, sehr deutlich gestielte Geschwülste bilden.

1) Ueber die Erkenntniss der Pseudoplasmen. Wien 1851. p. 86.
2) l. c. Observat. XXVIII.
3) Lehrbuch der pathologischen Anatomie der Hausthiere von Dr. E. Gurlt. Th. I. p. 209. Taf. IV. Fig. 5.

Durch die Güte des Herrn Geheimrath Langenbeck erhielt ich einen solchen Polypen zur Untersuchung, welchen er bei einem Kinde von $2\frac{1}{2}$ Jahren exstirpirt hatte. Es war durch die Geschwulst eine sehr bedeutende Blennorrhoe des Rectum unterhalten, die bald nach der Operation aufhörte.

Der Polyp ist auf Taf. III. in Fig. 1 in natürlicher Grösse abgebildet. Er hat die Form eines Taubenherzens, und hängt an einem dünnen runden Stiel, der sich nach der Exstirpation auf das Dritttheil seiner ursprünglichen Länge zusammengezogen hatte. Die Farbe war eine dunkel bläulich-rothe; die Oberfläche glatt und schleimig, an vielen Stellen mit einem dünnen gelblichen, leicht abziehbaren Schmant bedeckt. Die Consistenz war weich.

Beim Ueberstreichen mit dem Scalpel über die Oberfläche wurde nur eine geringe Menge eines trüben Schleims gewonnen, in welchem das Auffinden deutlicher Epithelialzellen ziemlich schwierig war. Durch wiederholte Untersuchungen zeigte es sich jedoch, dass die Oberfläche mit einer ziemlich dünnen Schicht eines Pflasterepithels bedeckt war, dessen Zellen ungefähr 0,025 Mm. im Durchmesser hatten und sehr fest an einander hafteten (Taf. III. Fig. 2). Beim Einschneiden in die Substanz erwies sich die Schnittfläche von mehr hellgelbröthlicher Farbe, und auf Druck liess sich eine Menge einer weissen trüben Flüssigkeit entleeren, welche aus einer schleimigen homogenen Grundsubstanz und vielen feinen Molekülen, so wie aus grossen cylindrischen Zellen mit deutlichem ovalen Kern bestand. Kleine zerfaserte Abschnitte zeigten kurze Bindegewebsfibrillen mit sehr vielen zum Theil runden zum Theil ovalen dunklen Kernen (Taf. III. Fig. 5); einzelne Spindelzellen liessen sich nicht darstellen.

Eine deutliche Uebersicht über den Zusammenhang dieser Elementartheile liess sich erst aus feinen Abschnitten grösserer Parthien der Geschwulst entnehmen. Wir betrachten zunächst einen Querschnitt des Stiels (Taf. III. Fig. 3. Vergrösserung 40). Es fallen sofort die äusserst regelmässig radial gestellten Dickdarmdrüsen auf, welche sicht nicht von den normalen unterscheiden, die Länge von 0,65 Mm., die Breite von 0,15 Mm. haben und die Substanz des Stiels kreisförmig umgeben. Letztere enthielt die Querschnitte zahlreicher starker Gefässstämme von einem mittleren Durchmesser von 0,25 Mm., welche theils dem venösen, theils dem arteriellen System angehören.

Fig 4 (Taf. III. Vergrösserung 60) stellt den unteren Theil eines Durchschnittes dar, welcher in der Richtung der Längenachse des Polypen geführt ist. Man sieht, dass der ganze Polyp aus Drüsen besteht, welche sich in ihrer Form meist deutlich von den gewöhnlichen Drüsen des Dickdarms unterscheiden, dennoch aber auf den Typus derselben zurückzuführen sind, und nur eine weitere Ausbildung derselben darzustellen scheinen. Nur selten gelang es durch Abschnitte, welche in der Längs- und Querachse des Polypen gemacht wurden, die Drüsen vollständig zur Anschauung zu bekommen, da sie ihre Längenachse ebenfalls nach dem Centrum gerichtet zu haben schienen. Der gezeichnete Abschnitt gehört unter die ersten des der Länge nach halbirten Polypen; es kommen hier bei *a. b.* einige vollständige Drüsen zur Ansicht. Manche von ihnen verhalten sich vollständig wie Dickdarmdrüsen (*a*),

andere zeigen Theilungen (*b*), Schlängelungen und blindsackförmige Anhänge, als ersten Uebergang zu verzweigten Drüsen. In den übrigen Theilen des Bildes trifft man meist Durchschnitte von Drüsenbläschen, aus deren gegenseitiger Lage zu erkennen ist, dass die meisten dieser Drüsen einen durch vielfache Anhänge und partielle Vergrösserung einzelner Abtheilungen complicirten Bau haben. Der Durchmesser dieser Räume schwankt zwischen 0,5 und 0,75 Mm. Dass hier eine Neubildung von Drüsen vorliegt, welche, ursprünglich nach dem Typus der Dickdarmdrüsen gebildet, einer weiteren Entwicklung fähig sind, scheint mir unzweifelhaft.

Es fehlen dem Polypen Papillen und Gefässschlingen; doch ist das Gefässsystem, namentlich das venöse, enorm entwickelt. In der Längenachse der Geschwulst verlaufen dicke Gefässstämme (Taf. III. Fig. 4. *c*), welche starke seitliche Zweige abgeben und sich an der Peripherie in ein enges Capillarnetz auflösen.

Die Untersuchung mit starken Vergrösserungen ergiebt noch Folgendes; die Drüsen tragen ein auf die innere Wand rechtwinklig gestelltes einschichtiges Cylinderepithel, dessen Länge 0,05 — 0,07 Mm. misst, und welches nicht allein die einfachen Dickdarmdrüsen auskleidet, sondern auch in gleicher Weise in den weiter ausgebildeten Drüsen aufzufinden ist (Taf. III. Fig. 5). Eine strukturlose Membran habe ich trotz wiederholter Untersuchungen weder an frischen Präparaten noch bei Zusatz der geeigneten Reagentien darstellen können.

Der Inhalt der Drüsen war eine schleimige homogene Flüssigkeit, welcher ausser vielen feinen Molekülen freie Fetttröpfchen in grosser Menge beigemischt waren. Da Middeldorpf[1]) mit Hülfe einer eigenen Methode, die ich zu den vorliegenden Untersuchungen mit grossem Vortheil angewandt habe, nachwies, dass auf die Drüsen des Darmkanals eine Schicht organischer Muskelfasern folgt, so musste der Gedanke nahe liegen, dass auch hier die Drüsen von solchen Elementen umgeben sein möchten, worauf besonders noch die bedeutende Contractilität des Stiels hindeuten musste. Die den Drüsen zunächst liegende Faserschicht war dichter und enthielt in reichlicherer Menge Kerne von ovaler Form als das übrige Zwischengewebe; hieraus lässt sich jedoch noch nicht auf organische Fasern schliessen; es wurde daher ein Stückchen der Geschwulst auf bekannte Weise mit verdünnter Salzsäure behandelt, und nun löste sich eine Menge Muskelfaserzellen; doch war nicht zu eruiren, ob diese gerade den Drüsen speciell zukamen; ich glaube vielmehr dass sie grössten Theils von den Gefässen stammten, deren, wie oben gesagt, sehr starke in dem Polypen verliefen.

Die Entdeckung der Drüsenneubildungen in Mastdarmpolypen kommt H. v. Meckel zu. Als ich gegen denselben die eben beschriebene Beobachtung, die mir von Interesse schien, erwähnte, hatte er die Güte, mir aus seinem unerschöpflichen Reichthum von Notizen und Zeichnungen über die interessantesten Gegenstände drei Fälle von Mastdarmpolypen mitzutheilen, die er in Halle untersucht hatte. Er hatte in allen drei Geschwülsten reichliche Drüsenbildungen mit denselben Verzweigungen, wie die oben beschriebenen, beobachtet. Es scheint

1) De glandulis Brunnianis, Vratisl. 1846.

hiernach, als wenn dies ein ziemlich häufiger Befund sei; ob es ein constanter ist, darf die kleine Zahl der Beobachtungen nicht entscheiden.

Vergeblich habe ich mich in der Litteratur nach ähnlichen Beobachtungen umgesehen. Curling[1]) vermuthet, dass die Mastdarmpolypen aus einer hypertrophischen Schleimhautgeschwulst bestehen, und dass sie in ihrer ganzen Bildung viele Analogie mit den gestielten Geschwülsten haben möchten, welche man hie und da sich auch von der äusseren Haut entwickeln sieht.

Schuh[2]) beobachtete eine Gansei grosse fibröse Geschwulst bei einem Weibe; er meint, dass die weich elastischen, 3 — 4‴ über dem After besonders an der hinteren Wand sitzenden Polypen erfahrungsgemäss bisweilen markschwammig infiltrirt seien. Ich vermuthe, dass diese Ansicht auf einem Satze in Rokitansky's pathologischer Anatomie basirt ist, wo es heisst[3]): „Das erectile Gewebe kömmt gestielt in der Form des Polypen (Schleim- oder Zellpolyp), oder in Form grösserer und breiter, allenfalls halsähnlicher eingeschnürter Basis aufsitzender Geschwülste, vorzüglich in Folge von Catarrh und somit besonders im Dickdarme, zumal im Rectum vor. Es ist auch hier häufig der Sitz medullar-krebsiger Infiltration."

Dass auch Schleimpolypen des Rectum sich bei Erwachsenen bilden, ist unzweifelhaft; doch scheinen sie dann sich im Zusammenhang mit einer allgemeinen Hypertrophie und ausgedehnter Faltenbildung im unteren Theile des Dickdarms zu entwickeln, und eben nur sehr entwickelten Schleimhautfalten zu entsprechen. Eine Beobachtung der Art habe ich kürzlich im Hospital gemacht. Obgleich der ganze Fall in seinem Verlauf von höchstem Interesse ist, so muss ich doch die genauere Mittheilung der ziemlich complicirten Krankengeschichte einem anderen Orte vorbehalten: Herr S., 67 Jahr alt, litt seit 20 Jahren an hartnäckiger Obstruction, welche er während der ganzen Zeit mit den stärksten Abführmitteln bekämpft hatte. In den letzten Wochen vor seiner Aufnahme in das Krankenhaus war er durchaus nicht mehr im Stande, den Koth zu entleeren; nur durch Injectionen von Eiswasser mit Hülfe eines langen elastischen Rohrs nach der Langenbeck'schen Methode, und durch enorme Dosen von Oleum Ricini gelang es, von Zeit zu Zeit etwas herauszubefördern. Bei der Untersuchung per rectum, in das man ohne Weiteres mit zwei Fingern eingehen konnte, da der Sphincter ani gar keinen Widerstand leistete, erreichte man eine Geschwulst, welche den Darm kreisförmig umgab, und aus vielen einzelnen Blättern bestand; diese hatten eine ziemlich derbe Resistenz und waren sehr brüchig. Der untersuchende Finger reichte gerade so weit, dass man fühlen konnte, dass der sehr verengte Canal durch die Mitte der Geschwulst verlief, doch konnte man das Ende der letzteren nicht erreichen. Die mikroskopische Untersuchung einzelner ohne bedeutende Blutung losgetrennter Blätter, welche eine gelblich röthliche Farbe

---

1) Die Krankheiten des Mastdarmes: in das Deutsche übertragen von Dr. de Neufville. Erlangen 1853. p. 54.
2) l. c. p. 85.
3) Bd. III. p. 271.

hatten und sehr reich an Blutgefässen waren, zeigte nur das Bild einer bedeutend hypertrophischen Schleimhaut. Die Dickdarmdrüsen waren um das Dreifache und Vierfache ihrer normalen Länge und Dicke vergrössert; ebenso das einschichtige Cylinderepithel. Dichotomie kam an diesen Drüsen nicht vor.

Es war hiemit die carcinomatöse Natur des Uebels ausgeschlossen, da bei dem Carcinoma recti eine solche Wucherung der Schleimhaut nicht vorkommt, diese vielmehr bald zerstört wird und in Ulceration übergeht, während das Carcinom seinen Sitz in der Muscularis aufschlägt. — Die Section bestätigte die Diagnose. Bevor das untere Ende des Dickdarms aufgeschnitten war, wurde von oben her Wasser in den Darm gegossen, welches nur tropfenweise abfloss, obgleich keine Spur von Faeces vorhanden war. Als das Rectum, an welchem von Aussen durchaus nichts Anomales zu sehen war, aufgeschnitten wurde, zeigte sich die ganze Schleimhaut zu sehr dicken Falten degenerirt, von denen einige die Länge von 1,5 bis 2 Centim. hatten; dicht oberhalb des Beginnes dieser Degeneration befand sich ein Lappen von 6 Centim. Länge und 2 Centim. Breite, welcher ebenso wie die übrigen Falten mit breiter Basis aufsass (Taf. III. Fig. 6). Man hätte diese Geschwulst, wenn sie etwas tiefer gesessen wäre, mit dem Namen eines Mastdarmpolypen bezeichnen können. Sie zeigte sich bei der mikroskopischen Untersuchung nicht anders, als die übrigen Falten, deren Bau mit dem der oben schon während des Lebens abgelösten Blätter, in welchen wir die hypertrophischen Falten wiedererkennen, völlig übereinstimmt. Ob in diesem Falle eine Neubildung von Drüsen zugleich mit einer Vergrösserung der vorhandenen Statt findet, ist wohl schwer zu entscheiden, da diese Drüsen durchaus nicht von den normalen Dickdarmdrüsen in ihrer Form abweichen.

Eine dem eben beschriebenen grossen Schleimhautlappen völlig gleichgeformte Geschwulst war bei einem anderen Kranken, über welchen ich nichts Näheres erfahren konnte, während des Stuhlganges mehre Male hervorgetreten und von einem hiesigen Arzte abgeschnitten. Ich hatte Gelegenheit, diese Geschwulst bei Herrn Dr. H. v. Meckel zu sehen: sie verhielt sich den hypertrophisch entwickelten Darmfalten völlig analog.

Reinhardt[1]) hat das Verdienst, zuerst auf die Hypertrophie der Darmdrüsen und die dadurch mitbedingten Anschwellungen der Schleimhaut aufmerksam gemacht zu haben. Er theilt mehre solche Beobachtungen nicht allein über die Dickdarm-, sondern auch über die Magendrüsen mit und fand in einigen Fällen zugleich Carcinom in anderen Organen. Vielleicht war dies nur ein zufälliges Zusammentreffen; vielleicht hat aber auch diese Follikularhypertrophie die Bedeutung einer carcinösen Degeneration, wie es Reinhardt aufzufassen geneigt ist. In unserem Falle war keine Spur von Carcinom in anderen Organen nachzuweisen. Die Bedeutung dieser aus lässiger Beobachtung meist übersehenen Krankheitsform kann erst nach einer grossen Anzahl von exacten Forschungen klarer werden. Ich halte dieselbe für analog dem eben mitgetheilten Falle von allgemeiner Degeneration der Nasenschleimhaut (p. 12).

---

1) Charité-Annalen 1851.

Curling[1]) hat diese bedeutende Hypertrophie ebenfalls in Begleitung von Hämorrhoidalknoten beobachtet; doch scheint er keinen so exquisiten Fall vor sich gehabt zu haben, wie den eben mitgetheilten.

Schleimpolypen der weiblichen Harnröhre.

Die sogenannten Carunkel der Harnröhre sind kleine, oft in grosser Anzahl nebeneinander sitzende weiche, bald rundliche, bald lappig getheilte Fortsätze, welche theils an der Ausmündungsstelle der weiblichen Harnröhre, theils auch an den kleinen Schaamlippen ihre Stelle haben. Sie können in so grosser Menge vorhanden sein, dass sie die Urinexcretion verhindern und die Anwendung sehr feiner Catheter nöthig machen, wie ich noch vor Kurzem einen Fall zu sehen Gelegenheit hatte.

Durch die Güte des Herrn Dr. Crédé erhielt ich drei Exemplare solcher Harnröhrencarunkel, welche in ihrer natürlichen Grösse auf Taf. IV. Fig. 1. *A. B. C.* abgebildet sind. Die Untersuchung derselben ergab Folgendes: Die Oberfläche ist ziemlich trocken, wie die Schleimhaut der äusseren Genitalien überhaupt. Das sie bedeckende Lager von Epithelien bestand hauptsächlich aus platten Zellen, die in Form und Grösse ausserordentlich variirten; ausserdem fanden sich aber auch viele Zellen vor, welche eine durchaus cylindrische Form hatten, andere die sich durch ihre scharfen Ecken auszeichneten (Taf. IV. Fig. 2). Es entspricht diese Formverschiedenheit der Epithelialzellen auch den Angaben Kölliker's[2]) über das Epithel der Urethra. Die Dicke des Epitheliallagers betrug ungefähr 0,04 Mm. Die Oberfläche der Polypen war mit vielen 0,025 Mm. langen theils einfachen, theils zusammengesetzten Papillen bedeckt, in welchen man sehr deutliche einfache Gefässschlingen erkannte (Taf. IV. Fig. 4). Nerven habe ich bei der genauesten Untersuchung nicht finden können. Die Substanz der Geschwülste bestand in einem sehr dicht verfilzten Gewebe äusserst feiner Bindegewebsfibrillen, ohne eine Spur elastischen Gewebes; Kerne waren nur äusserst spärlich zu entdecken. Der Reichthum an Gefässen war beträchtlich; die Gefässe verliefen von der Basis der Geschwulst ziemlich regelmässig radial zu den Papillen und veränderten ihr Volumen nur wenig.

Die Untersuchung von Durchschnitten durch die ganzen Polypen gab ein ziemlich klares Bild aller dieser Verhältnisse (Taf. IV. Fig. 3. Vergrösserung 60); zugleich zeigten sich hiebei auch traubige Drüsenformen (*a. a. a*), welche denen der weiblichen Harnröhre ziemlich genau entsprachen; die Drüsenräume sind mit einem Cylinderepithel ausgekleidet und verhalten sich auch in ihrem feineren Bau ganz ebenso wie die Drüsen der Harnröhrenschleimhaut; sie sind jedoch nur sparsam im Verhältniss zu der Menge von Drüsen in den oben beschriebenen

---

1) l. c. p. 16.
2) l. c. Bd. II. p. 366.

Polypen, was wohl damit im Zusammenhang steht, dass die Harnröhrenschleimhaut eben nicht sehr reich an Drüsen ist. Ob hier eine Neubildung von Drüsen Statt gefunden hat, oder ob die vorhandenen nicht vielmehr nur erweitert und vergrössert sind, ist mir zweifelhaft geblieben; ich möchte Letzteres eher glauben, da sich nirgends deutlich frühere Entwicklungsstufen vorfanden, wenn man nicht etwa die oft sehr tiefen Einsenkungen des Epithels zwischen die Papillen dafür nehmen will; dass diese Drüsen keinen besonders abgegrenzten Ausführungsgang haben, spricht noch nicht für eine frühere Entwicklungsstufe, da diese Eigenschaft auch den normalen Drüsen der Harnröhrenschleimhaut zukommt. Dass die Papillen, namentlich die zusammengesetzten grösstentheils Neubildungen sind, scheint gewiss, da die gewöhnlichen Papillen der Harnröhrenschleimhaut sehr klein, dicht nebeneinander gereiht und einfach sind.

Eine zweite Beobachtung machte ich an zwei anderen Polypen, die ebenfalls an der Ausmündungsstelle der Harnröhre abgeschnitten waren. Sie verhielten sich im Ganzen ebenso wie die vorigen, nur waren hier die Drüsen noch sparsamer, so dass das Vorkommen derselben hier von keiner grossen Bedeutung sein möchte.

Wedl[1]) beschreibt unter dem Namen Harnröhrencarunkel eine aus colloidhaltigen Räumen bestehende Zellgewebsgeschwulst mit eigenthümlicher Gefässvertheilung. Ich glaube, dass diese Colloid haltigen Räume nicht anders gewesen sind, als sehr stark erweiterte Drüsen der Harnröhre. Kölliker[2]) sagt, dass er diese Drüsen häufig sehr ausgedehnt gefunden habe, so dass sie die Oberfläche der Schleimhaut überragten. Dieser Zustand ist gewiss schon als ein pathologischer aufzufassen; ich habe dies wenigstens bei ziemlich zahlreichen Untersuchungen dieser Drüsen nicht bestätigt gefunden, sah vielmehr, dass diese traubig zusammengesetzten Drüsen gewöhnlich sehr tief in der Schleimhaut, in dem an starken Venennetzen sehr reichen Gewebe liegen.

Schuh[3]) meint, die Harnröhrencarunkeln seien den Granulationen auf eiternden Wunden sehr ähnlich.

Lee[4]) scheint ähnliche Geschwülste vor sich gehabt zu haben wie Wedl, da er angiebt, dass diese Bildungen zugleich aus Gefässen und dazwischen liegendem Zellgewebe bestanden hätten.

Rokitansky[5]) hält sie ihrem Gewebe nach für problematisch. Sehr diplomatisch!

Ob Schleimpolypen auf der Harnblasenschleimhaut vorkommen, darüber habe ich in der Litteratur nichts auffinden können. Die meisten hier beobachteten Geschwülste

1) l. c. p. 489.
2) l. c. Band II. p. 367.
3) l. c. p. 52.
4) Von den Geschwülsten der Gebärmutter und der übrigen weiblichen Geschlechtstheile. Aus dem Englischen. Berlin 1847. p. 292.
5) l. c. Bd. III. p. 468.

scheinen dem Carcinom anzugehören. Ich sah vor Kurzem ein sehr amorphes Sarkom (eiweishaltige Fasergeschwulst) in der Blase; dies war jedoch von der Muscularis ausgegangen.

Herr Dr. Crédé hatte die Freundlichkeit, mir vor einiger Zeit eine kleine gestielte Geschwulst zu übersenden, welche an dem Labium pudend. min. eines neugebornen Kindes ihren Sitz gehabt hatte; es war ein kolbig geformter Schleimpolyp von 1 Centim. Länge und weicher Consistenz. Die Substanz aus derben feinen Bindegewebsfasern mit eingestreuten Kernen trug keine Papillen, war gefässarm und mit einer mässig starken Lage von Plattenepithel bedeckt.

Schleimpolypen der Gebärmutter.

Wenn es schon bei den bisher beschriebenen Polypen zuweilen schwierig ist, sie von den weichen, mehr fibrösen Polypen zu sondern, so tritt diese Schwierigkeit bei den Uruspolypen um so mehr hervor. Es kommt dies wohl daher, dass die Schleimhaut der Gebärmutter mit der Substanz dieses Organs so innig vereinigt ist, dass es hier, so wie auch in der Blase an einem submukösen Gewebe fehlt, und dass die Schleimdrüsen selbst bis in die Substanz des Uterus hineindringen. Bei dieser geringen Selbstständigkeit der Uterinschleimhaut, welche ausserdem auch nur vor und nach der Zeit der Mannbarkeit ein sich gleichbleibendes Beobachtungsobject ist, wird es erklärlich, warum die Schleimhaut nur selten selbstständig Neubildungen producirt. Wir werden also die weichen Polypen der Gebärmutter, die nicht Fibroide in dem gewöhnlichen Sinne und nicht Carcinome sind, vorläufig unter eine Klasse bringen müssen. Leider sind meine Beobachtungen in diesem Gebiet nicht vollständig genug, um genaue Unterschiede machen oder die Berechtigung zu solchen angreifen zu können, doch glaube ich, dass sich bei Vergleichung mit denen von Lee, welche vorläufig als die vollständigsten zu betrachten sind, wenigstens einige Anhaltspunkte geben lassen werden.

Es kommt vor, dass die sogenannten Ovula Nabothi sich so stark hervorheben, dass sie in Form eines Polypen aus dem Muttermunde hervorsehen. Madame Boivin beobachtete einen solchen Fall, in welchem aus dem Muttermunde eine Geschwulst zum Vorschein kam, welche einer weissen Johannisbeere täuschend glich. So hervorragende Ovula Nabothi habe ich zwar nicht gesehen, doch oft genug Gelegenheit gehabt, kleinere der Art zu untersuchen. Kölliker[1]) meint, dass sie grösstentheils Neubildungen seien; dies ist nur dann richtig, wenn man die übermässige Ausdehnung eines Drüsenfollikels überhaupt eine Neubildung nennen will. Ueberall wo sich die als Ovula Nabothi bekannten weissen Bläschen an einem Uterus finden,

---

1) l. c. Bd II. p. 446.

sieht man bei genauerer Untersuchung auch Entwicklungsstufen dieser Gebilde: d. h. eine Menge stark ausgedehnter Follikel, welche theils oberflächlich, theils tiefer in der Schleimhautschicht liegen, so dass es sich hier nur um eine starke Erweiterung vorhandener Höhlen handelt, wobei es natürlich unentschieden bleibt, ob der geschlossene Zustand dieser Follikel schon ein pathologischer ist. Dass sich solche weisse Bläschen auch im Fundus uteri in gleicher Weise finden, kann unmöglich ein Grund sein, ihre Entwicklung aus Drüsen läugnen zu wollen, wie dies von einigen Autoren geschehen ist, da ja auch im Fundus uteri Drüsen liegen, welche nach Verschluss ihrer Ausmündungsöffnung oder ohne einen solchen sich ausdehnen können, und trotz ihrer ursprünglichen schlauchförmigen, spiraligen, traubigen Form durch Ausdehnung eine gleichmässig runde Gestalt annehmen können. Die Ovula Nabothi erreichen nie eine irgend beträchtliche Grösse; auch erhalten sie fast nie einen eigentlichen Stiel, so dass sie wohl ganz aus der Reihe der Polypen zu streichen, und den einfachen Cystenbildungen zuzurechnen sind.

Eine andere Reihe von mehr weniger deutlich gestielten weichen Geschwülsten hat ihren Sitz sehr häufig im Cervicalcanal an der Stelle, wo die Palmae plicatae liegen. Lee[1]) nennt sie cellulo-vasculäre Polypen. Es sind gewöhnlich kleine rundlich kolbige Geschwülste, ähnlich den Harnröhrencarunkeln, welche zuweilen in grosser Anzahl neben einander sitzen; ihre Oberfläche ist glatt, bläulich roth; die Consistenz elastisch weich. Ich habe diese Bildungen oft bei Sektionen in den verschiedensten Stadien der Entwicklung gesehen, und glaube hienach mit Bestimmtheit behaupten zu können, dass sie nur abnorme Vergrösserungen der Falten des Arbor vitae darstellen. Meine Beobachtungen über diese Form von Polypen sind nur an solchen Exemplaren gemacht, die zufällig in Leichen gefunden wurden. Ich fand diese Geschwülste stets mit einem Epithel bedeckt, welches aus rundlich geformten, platten Zellen bestand; ich kann dies jedoch nicht als sehr maassgebend erachten, da die oberste Zellenschicht bereits zerstört sein konnte, und namentlich das Flimmerepithel bekanntlich sehr früh zerfällt. Die Oberfläche der Polypen ist mit rundlichen, Gefässschlingen enthaltenden, kolbigen Papillen dicht besetzt. Die Substanz war stets ein kernreiches, dichtes, kurzgefasertes Bindegewebe, meist von Gefässen reichlich durchzogen. Ein in diese Kategorie gehöriges schönes Präparat befindet sich im Besitz des Herrn Geheimrath Langenbeck. Es ist auf Taf. V. Fig. 1 in natürlicher Grösse dargestellt. Zwei langgestielte im Cervicalcanal mit verhältnissmässig breiter Basis aufsitzende Polypen, welche an ihrem unteren Ende kolbig angeschwollen und durch einige seichte Einschnitte in Läppchen getheilt sind, hingen aus dem Orificium uteri einer 50jährigen unverheiratheten Matrone hervor; sie hatten nie etwelche Erscheinungen erregt. Ihre Oberfläche war glatt wie eine seröse Haut; eine deutliche Epithelialschicht war nicht mehr nachzuweisen; schmale, dünne, sparsame Papillen sassen zottenartig der Oberfläche auf.

---

1) l. c. p. 76.

Ich komme jetzt zu der Beschreibung eines Polypen, welcher ebenfalls im Cervicaltheil seinen Sitz hatte, aus dem Os tincae hervorgetreten war, und bei einer 35jährigen Frau, welche 19 Jahre hindurch an Fluor albus litt, wegen zeitweise eintretender Blutungen abgeschnitten wurde. Die Geschwulst ist auf Taf. IV. Fig. 5 in natürlicher Grösse abgebildet; sie hatte 3,5 Centim. im Längen-, 2 Centim. im Breitendurchmesser. Der ganze Polyp fiel zunächst durch seine purpurrothe Farbe auf, die namentlich an der vorderen Seite am schönsten war; der Stiel und die hintere Fläche waren mehr hell gelbröthlich. Ferner war die grosse Schleimigkeit nicht allein der Oberfläche, sondern auch der Schnittflächen besonders eigenthümlich; es war diese so bedeutend, dass es kaum möglich war, den Polypen sicher zwischen den Fingern zu halten.

Der Bau dieser Geschwulst war im Allgemeinen ein blättrig lappiger; die Consistenz weich. Von dem Stiel aus verlief eine Menge einzelner Lamellen nach unten, welche wieder unter sich Vereinigungen eingingen; die freien Ränder dieser Lamellen selbst liessen sich von einander ziehen; sie waren in der Tiefe mehr gelblich, und trugen an ihrem freien Rande einen dunkelrothen Wulst; durch die dichte Aneinander-Lagerung dieser Randwülste war die gleichmässig dunkelrothe Farbe des Polypen bedingt. Ein 20 Mal vergrösserter Querabschnitt von dem unteren Ende des Polypen, wo der Bau durch Verschmelzung der Lamellen schon wieder ein mehr einfacher war, mag zur Erläuterung des Gesagten dienen (Taf. IV. Fig. 6). Durch Abstreifen der Oberfläche erhielt man eine Menge von cylindrischen Zellen mit deutlichem Kern, die nichts Besonderes darboten (Taf. IV. Fig. 7). Untersuchte man einen freien Rand der eben beschriebenen Lamellen, so erhielt man Bilder wie Fig. 8 auf Taf. IV. (Vergrösserung 60); man sieht hieraus, dass die Oberfläche aus kolbigen Papillen gebildet wird; diese Papillen aber setzen sich auch in die Substanz des Polypen fort, indem sie hier ein vielfach anastomosirendes Balkenwerk von rundlichen Kolben bilden. Um die Deutlichkeit der Zeichnung nicht zu stören, sind in Fig. 8 die Gefässe fortgelassen; diese bildeten jedoch einen Haupttheil der Geschwulst. Jede Papille enthielt ausgezeichnet schön ausgebildete Gefässschlingen, die theils einfach waren, theils aber die schönsten Netze und den complicirtesten Bau darboten (Taf. IV. Fig. 9 und 10. Vergrösserung 105). Sie waren alle strotzend mit Blutkörperchen gefüllt und gaben die brillantesten mikroskopischen Bilder. Die Epithelialzellen lagen unmittelbar an diesen Gefässen, so dass von einer Papillarsubstanz nicht die Rede war; ähnlich verhielt es sich auch mit den Balkennetzen, aus welchen die Lamellen zusammengesetzt waren; sie bestanden aus einem in der Mitte verlaufenden verschieden starken Gefäss und einer dies umgebenden sehr dicken Zellenschicht; nur im Stiel und im oberen Theil der Geschwulst fanden sich deutlich fasrige Bindegewebsfibrillen um die Gefässe herum. Was die Struktur der Gefässe anlangt, so verhielten sich die Schlingen und Schlingennetze als Capillaren; die stärkeren Gefässe zeigten Quer- und Längslagen von Kernen, zuweilen auch eine deutlich ausgesprochene tun. adventitia; ob sie vorzüglich den Venen oder Arterien angehörten, vermochte ich nicht zu entscheiden. — Es fällt diese Beobachtung in eine Zeit

wo ich das Vorkommen von Drüsenneubildung in den Schleimpolypen noch nicht kannte. Ich habe damals nicht darauf geachtet, und bin jetzt nachträglich über die Deutung mancher der oben erwähnten Verhältnisse, welche den gleich nach der damals sehr sorgfältig angestellten Beobachtung gemachten Notizen entnommen sind, misstrauisch geworden. Die grosse Schleimigkeit der Geschwulst, so wie die complicirte Gefässanordnung machen es mir nach meiner jetzigen Erfahrung wahrscheinlich, dass hier auch Drüsenneubildungen vorgelegen haben. Leider habe ich bisher kein zweites Exemplar eines solchen Polypen zur Untersuchung erhalten können, und muss daher diese Beobachtung als eine nicht ganz vollständige ansehn. So viel glaube ich jedoch aus dem Mitgetheilten schliessen zu dürfen, dass wir es hier mit einem Gebilde zu thun haben, welches hauptsächlich in einer eigenthümlichen papillösen Wucherung der Schleimhaut besteht. Es darf dieser Ausdruck, für welchen ich keinen anderen zu substituiren weiss, nicht missgedeutet werden; es ist hier ganz und gar nicht an eine Analogie mit den papillaren Excrescenzen des Muttermundes zu denken, welche dem Epithelialcarcinom zugehören; viel eher besteht eine Aehnlichkeit mit den Schleimhautwucherungen, wie sie bei langdauernder Blennorrhoe vorkommen, und die am meisten den Granulationen anzureihen sind. — Lee[1]) stellt eine Klasse von Polypen des Mutterhalses auf, die er „Röhrenpolypen" nennt; ich glaube, dass die eben beschriebene Geschwulst dieser Klasse zugerechnet werden kann, wenngleich nicht Alles genau übereinstimmt.

Wir kommen nun zu den weichen Polypen des Fundus uteri:

Die Blasenpolypen, Cystenpolypen sind rundliche Geschwülste, die selten einen sehr beträchtlichen Umfang erreichen, und in der Regel breit aufsitzen. Ich habe einen solchen Polypen durch die Güte des Herrn Dr. v. Meckel erhalten; er sass gerade in der Mitte der oberen Wand des Uterus fest, und hatte die Grösse einer sehr starken Wallnuss; die Oberfläche war glatt; die Consistenz weich; an einzelnen Stellen zeigte sich deutliche Fluctuation. Beim Einschneiden in die Substanz ergoss sich eine Menge einer gelben schleimig zähen Flüssigkeit, und es zeigte sich, dass die Geschwulst aus einer Anzahl Linsen- bis Kirschkerngrosser, miteinander communicirender Hohlräume mit glatten Wandungen bestand. Diese Wände und Balken waren von einem festen Bindegewebe gebildet, und zeichneten sich durch einen bedeutenden Gefässreichthum aus. Eine genauere mikroskopische Untersuchung führte wegen bereits zu weit vorgeschrittner Maceration zu keinem brauchbaren Resultat. Es ist wohl anzunehmen, dass diese Polypen sich aus den verschieden geformten Drüsen des Muttergrundes entwickeln.

Es giebt noch eine Form von Polypen im Fundus uteri, welche eine weiche schwammige Consistenz haben; ihr Gewebe ist sehr elastisch, so dass sie nur mit sehr scharfen Instrumenten exact zu durchschneiden sind. Sie haben eine blauröthliche Farbe, hängen sehr fest an der Substanz der Gebärmutter an, und zeigen auf dem Durchschnitt eine Unzahl von

1) l. c. p. 78.

kleinen und kleinsten Höhlen, welche mit Blut gefüllt sind. Es sind dies Neoplasmen, welche im Wesentlichen den Fibroiden angehören, durch ihren cavernösen Bau jedoch auch eine Verwandtschaft mit den eigentlich cavernösen Blutgeschwülsten haben. Virchow[1]) hat diesen Geschwülsten neuerdings den Namen Myoma telangiectodes gegeben. Sie kommen ausser im Uterus auch als Rachenpolypen vor und gehören hier zu den gefährlichsten Bildungen. Ihr Bau ist noch genauer zu studiren. Sie haben keine Verwandtschaft mit den Schleimpolypen.

Anhang.

Ohrpolypen.

Die Ohrpolypen werden von vielen Chirurgen wegen ihrer meist weichen Consistenz und ihrer zuweilen schleimigen Oberfläche ebenfalls Schleimpolypen genannt, und den gleichnamigen Polypen der Nase an die Seite gestellt. Da die Haut des äusseren Gehörganges, wenn auch in ihren tieferen Parthien hellroth und zart, äusserlich vielleicht mit der auskleidenden Membran der Stirnhöhlen zu vergleichen, keine Schleimdrüsen enthält, so ist sie keine Schleimhaut, und die hier entstehenden Polypen gehören nicht in dem Sinne, wie die beschriebenen, zu den Schleimpolypen.

G. Meissner[2]) hat neulich fünf Polypen des äusseren Gehörganges beschrieben, welche alle zu der Klasse der „Cystenpolypen" gehören. Es haben mir sieben Fälle von Ohrpolypen vorgelegen, von denen zufällig keiner Cysten enthielt, und die sich überhaupt von jenen in vieler Hinsicht unterschieden. — Wir lassen zunächst eine kurze Beschreibung unserer Fälle folgen, um die von Anderen gemachten Beobachtungen mit den unsrigen vergleichen zu können.

Der erste Fall betrifft einen Mann von 32 Jahren, welcher schon von frühster Kindheit an einem eitrigen Ausfluss aus dem linken Ohre gelitten hatte; es waren ihm vor 13 Jahren und vor 3 Jahren in Würzburg und in Breslau Polypen extrahirt worden; die Otorrhoe hatte fortbestanden und war auch jetzt noch ziemlich profus. Bei Inspection des äusseren Gehörganges sah man eine röthliche fungöse Masse, welche den Gehörgang bis zur Hälfte erfüllte. Herr Geheimrath Langenbeck extrahirte mit einer kleinen Kornzange diese Massen, welche gleich als wuchernde Granulationen erkannt wurden. Man stiess bei der Extraction auf rauhen Knochen; die ziemlich starke Blutung wurde durch Tamponade gestillt.

Ich untersuchte den Patienten einige Tage nachher mit dem Ohrspiegel und fand das Trommelfell vollständig zerstört; man sah in die zum Theil noch mit Granulationen erfüllte Paukenhöhle. — Die Untersuchung der kleinen extrahirten Geschwulst, welche die Form und Grösse wie auf Taf. V. Fig. 2. *A.* hatte, und namentlich durch einen Pilz-artigen Anhang ein

1) Archiv für pathol. Anat. Bd. VI. p. 350.

2) „Ueber Polypen des äusseren Gehörganges" in Henle's Zeitschrift für rationelle Medicin 1853.

originelles Ansehn erhielt, zeigte zunächst, dass die ganze Oberfläche mit noch schwingenden cylindrischen Flimmerzellen besetzt war (Taf. V. Fig. 4); die weiche auf dem Durchschnitt gelbröthliche Masse bestand aus einer hyalinen schleimigen Grundsubstanz, welche viele theils Eiterkügelchen-ähnliche, theils deutlich geformte Spindelzellen enthielt; zugleich war die ganze Substanz reich an Gefässen, welche sich durch ihre dünnen, kaum zu isolirenden, aus Spindelzellen zusammengesetzten Wandungen auszeichneten; an der Oberfläche waren sehr deutliche Schlingen sichtbar, die sich allerdings mehr als Intercellulargänge denn als deutlich organisirte Gefässe verhielten (Taf. V. Fig. 3). Wenngleich die ganze Masse hienach als wuchernde Granulation aufzufassen ist, so hat sie sich doch durch das Flimmerepithelium, so wie durch die immerhin deutlich genug ausgesprochenen Gefässschlingen zu einer gewissen Selbstständigkeit entwickelt, so dass sie den Rang einer selbstständigen Geschwulst einnimmt. — Das Vorkommen von flimmernden Zellen auf Granulationen ist keineswegs ein constantes; ich habe in anderen Fällen, welche in Behandlung waren, kleine Stecknadelkopfgrosse Granulationen aus der Tiefe des Gehörgangs untersucht, und kein Flimmerepithel auf ihnen entdecken können. — Ein dem eben beschriebenen analoger Fall ist folgender: Bei einem 40 Jahre alten sehr starken, rüstigen Manne hatte sich allmählig im Verlauf eines Jahres nach früher vorhergegangenen Erscheinungen von Kopfcongestionen eine Parese des rechten N. facialis herausgebildet; zugleich war das Gehör derselben Seite stumpfer geworden, und es hatte sich eine rothe Geschwulst im äusseren Gehörgange, verbunden mit einer geringen Otorrhoe eingestellt; die Geschwulst war stetig gewachsen, und als sie bis zur Mündung des äusseren Gehörganges gelangt war, kam Patient nach Berlin, um einen Arzt zu consultiren. Von diesem wurde der vordere Theil der Geschwulst, welcher nach Aussage des Bruders des Patienten eine rothe Farbe gehabt hatte, abgeschnitten, und dann eine kräftige Aetzung mit Argentum nitricum vorgenommen; es traten hierauf sehr heftige Schmerzen ein, und Patient kam nun in die Klinik, wo der Rest der Geschwulst extrahirt, und mir zur Untersuchung übergeben wurde. Die Oberfläche war durch die Cauterisation völlig entstellt; sie sah jauchig, schwärzlich grau aus. Die Substanz verhielt sich in allen Eigenschaften wie die eben beschriebenen Granulationen, nur sassen an der Basis des Polypen kleine harte Knötchen, welche eine sehr derbe Consistenz darboten; bei mikroskopischer Untersuchung ergaben sich dieselben als ganz junge Osteophytenbildungen, wie ich sie oft bei resecirten Knochenstücken zu untersuchen Gelegenheit hatte.

Eine andere Form von Ohrpolypen habe ich dreimal beobachtet. Ein 65jähriger Mann trug schon seit längerer Zeit eine Geschwulst im linken Ohr; er hatte dieselbe ohne Sorge wachsen lassen, da er sich schon zweimal gleiche Geschwülste aus demselben Ohre hatte extrahiren lassen. In dem Gehörgang lag eine weisse kuglige Geschwulst, welche die Oeffnung völlig verschlossen hatte; sie wurde in der Poliklinik von meinem Collegen, Herrn Dr. Gurlt exstirpirt und ist auf Taf. V. in Fig. 2. *B.* in natürlicher Grösse dargestellt; sie hatte eine Länge von fast 4 Centim., nach vorn eine kolbige Anschwellung, entsprechend dem freien Raum, welcher bei dem Austritt aus dem Gehörgange geboten war. Die Consistenz war elastisch

weich; die Oberfläche trocken, an allen Theilen von gleicher weisslicher Färbung, wie mit einem feinen Briefpapier überzogen. Die durch einen den Polypen halbirenden Längsschnitt freigelegte Schnittfläche hatte ein hell gelbröthliches Ansehn, wie die Nasenpolypen; man sah auch hier der Länge nach einige dicke weisse Streifen verlaufen, welche sich als Gefässe erkennen liessen. Der Polyp war in allen Theilen homogen; es waren nirgends Hohlräume oder einzelne Stellen von härterer oder weicherer Consistenz aufzufinden. — Die mikroskopische Untersuchung zeigte, dass die Oberfläche überall mit einer sehr starken Schicht von Epithelialzellen bedeckt war, welche in allen Theilen so sehr den Zellen der Epidermis analog waren, dass sie keiner weiteren Beschreibung bedürfen. Der Polyp trug in ganzer Ausdehnung Papillen, welche an ihrem Ende meist kolbig anschwollen; sie waren gross, doch standen sie im Ganzen mit grossen Zwischenräumen neben einander (Taf. V. Fig. 5. Vergrösserung 60). Die Gefässschlingen in ihnen konnten nur mit Mühe in einigen Papillen constatirt werden, da die ganze Geschwulst sehr blutarm war, und ausser den in der Mitte verlaufenden Gefässen keine ausgedehnten Capillarverzweigungen darbot. Die weiteren histologischen Elemente anlangend verhielt sich die ganze Masse als Bindegewebe, welches jedoch in den einzelnen Theilen der Geschwulst verschiedene Nüancen zeigte. In dem Kolben so wie in der Peripherie des Stiels in der unmittelbaren Nähe der Papillen bestand es aus äusserst feinen und kürzern in einander verfilzten Fäden, zwischen welchen sehr kleine dunkle Kerne in grosser Menge eingelagert waren. Im Centrum aber war die Masse mehr schleimig, und bestand aus einer homogenen feinen die sogenannten Schleimfäden bildenden Substanz, welche eine verhältnissmässig geringe Anzahl von Spindelzellen von variabler Grösse eingeschlossen hielt; letztere erhielten durch das Verschieben auf dem Objectträger ein sehr langgestrecktes Ansehn (Taf. V. Fig. 6); sie enthielten theils nur blasse feine Körnchen, theils einen deutlichen kugligen Kern von verschiedener Grösse; auch runde helle fein granulirte Kugeln ohne Kern kamen vor. Es ist dies eine Form von Bindegewebe, welche dem Colloid ausserordentlich nahe steht und gewöhnlich keine höhere Entwicklungsstufe erreicht, ausser dass es durch Verdichtung der Intercellularsubstanz ein anderes Ansehn gewinnen kann. Zwischen den beiden beschriebenen Extremen der Bindegewebsformation kamen Zwischenstufen oft genug vor; nirgends aber waren recht deutlich isolirte Spindelzellen sichtbar, ebenso wenig ausgebildete Fasern oder Faserzüge in der bekannten gelokten Form. — Einen anderen etwas kleineren Polypen der Art sah ich bald nachher; ein dritter befindet sich in der Sammlung des Herrn Geheimrath Langenbeck. Ihre vollkommene Analogie mit dem eben beschriebenen macht eine nähere Beschreibung entbehrlich.

Der sechste Fall kam bei einem jungen Mediciner vor, der sich schon dreimal hatte Polypen aus dem Gehörgang entfernen lassen. Jetzt trug er von Neuem eine solche Geschwulst im Ohr, die sich an der Mündung des Gehörganges als eine kleine weisse Kugel zeigte. Patient gab als etwas Eigenthümliches an, dass jeder stärkere Reiz, welcher Art er sein möge, ihm sofort heftiges Ohrenklingen errege: Berührung des Ohres, namentlich Berührung der Ge-

schwulst, lautes Sprechen, rasches Gehen, hastiges Kauen u. s. w. Alles dies bewirkte bei ihm sofort subjective Gehörserscheinungen.

Herr Geheimrath Langenbeck machte die Extraction des Polypen, welcher auf Taf. V. Fig. 2. *C.* in natürlicher Grösse abgebildet ist; er hatte die Länge von 3 Centim.; die Consistenz war die der Nasenpolypen; das vordere Ende leicht kolbig angeschwollen war weiss und trocken; der Körper, mit zwei kleinen an derselben Seite sitzenden Anhängseln versehn, hatte eine hellröthliche schleimige Oberfläche; eine dickfasrige Längsstreifung liess sich mit freiem Auge wahrnehmen. — Das runde kolbige Ende war mit einer Schicht von Epidermis bedeckt, wie in den letzten drei Fällen; auch waren hier die Papillen ebenso kolbig und weit gestellt und zeigten sehr deutlich Gefässschlingen. Die feuchte, schleimige Oberfläche trug als oberste Schicht ein Cylinderepithel mit Flimmern, welche ich noch in der lebhaftesten Bewegung fand, da ich die Untersuchung unmittelbar nach der Operation machte. Es verhielten sich die Flimmerzellen im Wesentlichen ebenso wie die der Nasenpolypen, nur war ihre Form eine mehr gleichmässig langgestreckte, und zugleich fand man sehr häufig eine Reihe von Zellen aneinander haftend, wobei besonders die kleinen Leistchen, an welchen die Wimpern zunächst zu sitzen pflegen, sehr deutlich hervortraten (Taf. V. Fig. 4). Papillen mit Gefässschlingen bedeckten die Oberfläche des Polypen überall, und zwar waren dieselben an dem dünneren Theil des Polypen schmal, oft mehrfach getheilt, und bildeten nicht selten tiefe Einsenkungen in die Substanz: der ganze Polyp war durchaus solid und bestand aus wellig gelockten Bindegewebszügen, welche meist in der Längsachse der Geschwulst verliefen. Ich suchte vergeblich nach den von Meissner beschriebenen grossen Zellen mit endogenen Bildungen; der mittlere Theil der kleinen Geschwulst wurde im getrockneten Zustande untersucht. Fig. 7 auf Taf. V. (Vergrösserung 60) stellt einen etwas schräg gefallenen Querabschnitt dieses Theils dar. Man sieht die zahlreichen Papillen von einem ziemlich dicken Epitheliallager bedeckt, und die an fein verästelten Gefässen ausserordentlich reiche Substanz. Zugleich fanden sich in mehren Durchschnitten Hohlräume (*a. b.*) von verschiedener Form, welche den Eindruck durchschnittner Drüsenräume machten; bei stärkerer Vergrösserung erkannte man deutlich, dass dieselben von einem cylindrischen Epithel ausgekleidet waren, welches jedoch hinter sich noch eine Lage von rundlichen Zellen hatte. Ausführungsgänge für diese Räume waren nicht zu finden, was jedoch bei der Kleinheit des Präparats und der geringen Anzahl dieser Räume leicht der Beobachtung entgehen konnte. — Es liegen zwei Deutungen dieser Hohlräume vor: entweder sind es Drüsenneubildungen, wie wir sie in anderen Schleimpolypen gefunden haben, oder es sind Cystenbildungen, wie sie Meissner in den Ohrpolypen beschrieben hat. Ersteres würde etwas sehr Originelles sein, wobei namentlich gar nicht abzusehen wäre, welchen Bildungstypus solche Drüsen einschlagen würden; auch spricht die mehrfache Schicht der Epithelialzellen in den Hohlräumen dagegen, da die mit Cylinderepithelien ausgekleideten Drüsen nur eine einfache Zellenschicht als Epithel zu besitzen pflegen. Für Cysten, welche nach der von Meissner adoptirten Rokitansky'schen Cystentheorie entstanden sein sollten,

möchte ich es auch nicht halten, da es in den anderen Theilen des Polypen durchaus an Bildungen fehlte, welche auf Cystenbildung hätten hindeuten können, und auch namentlich die Cyste in dem kolbig angeschwollenen Ende fehlte. Es muss die Bedeutung dieser Hohlräume daher vorläufig unaufgeklärt bleiben [1]).

Noch eine Beobachtung einer gestielten Geschwulst im Gehörgang liegt mir vor, die jedoch schon vor ihrer Exstirpation einen ganz anderen Eindruck machte, und mit den vorigen Polypen durchaus in keinem Zusammenhang steht. Ein ungefähr Erbsen-grosser bläulich-rother Kolben lag im linken Gehörgang einer 30jährigen sonst gesund aussehenden Frau; zugleich bestand aber dicht hinter und unter dem Ohre eine Wallnuss-grosse Geschwulst, über welcher die Haut livid geröthet war, und die offenbar in Verbindung mit der Geschwulst im Ohr stand. Die ganze Masse hatte 4 Monate zu ihrer Entwicklung gebraucht, während welcher Zeit Patientin die furchtbarsten Schmerzen ausstand. Zum Zweck der Exstirpation wurde zunächst das Ohr von unten nach oben bis auf eine 1,5 Centim. lange Brücke abgetrennt, in die Höhe geschlagen und nun die Geschwulst mit dem Messer entfernt. Es zeigte sich, dass auch das Os temporum zum Theil afficirt war: es wurden daher einige Stückchen davon mit der Knochenzange resecirt, und zuletzt in den knöchernen Gehörgang, wo noch medullare Massen zu sitzen schienen, das Glüheisen applicirt; sodann wurde das Ohr wieder in der normalen Lage angeheftet, und hinter demselben eine Oeffnung für den Abfluss des Wundsecrets etablirt. Diese scheinbar sehr eingreifende Operation erregte eine verhältnissmässig sehr geringe Reaction; die Schmerzen, welche Patientin nach derselben empfand, waren äusserst gering gegen die, welche sie früher erlitten hatte; die Wunde füllte sich bald mit guten Granulationen und Patientin wurde nach vier Wochen mit geheilter Wunde entlassen. — Die Geschwulst im Gehörgang war ungefähr 2 Centim. lang und hatte einen dünnen Stiel; sie war mit Epidermis bedeckt und hatte ihren Ursprung in dem Zellgewebe zwischen dem Knorpel und der Auskleidung des Gehörganges. Uebrigens verhielt sich die ganze Geschwulstmasse wie ein mittelweiches Carcinom.

Vergleichen wir nun unsere Beobachtungen mit denen von Meissner, so finden wir, dass nur die sechste jenen Cystenpolypen einigermassen entspricht, dass alle übrigen jedoch

---

1) Die Extraction dieses Polypen war am 28sten Mai 1854 gemacht. Es hatte seit dieser Zeit eine geringe Otorrhoe bestanden, auf welche Patient nicht weiter achtete, und nichts dagegen unternahm; am 7ten November 1854 stellte er sich wieder ein, und trug schon einen neuen Polypen im Ohr: es war ungefähr 1 Centim. hinter der Mündung des äusseren Gehörgangs ein weissröthlicher kleiner Kolben sichtbar; die Geschwulst wurde extrahirt, und die nachherige Untersuchung zeigte, dass das Trommelfell unverletzt war. Es kam mir diese Beobachtung zu spät, als dass ich sie in die obige Darstellung hätte einreihen können. Der Polyp hatte die Länge von 2,2 Centim., trug an seinem vorderen Ende einen kleinen Kolben, der weniger weiss und trocken war, wie die früher beobachteten; die übrige Oberfläche war roth gefärbt, schleimig, und durch eine zahllose Menge kleiner Knötchen sehr uneben. Der Kolben trug wie in den übrigen Fällen deutliche, sparsame grosse Papillen mit einer diesmal ziemlich dünnen Epidermisschicht; der übrige Theil der Oberfläche hatte überall ein cylindrisches Flimmerepithelium. Alle Theile der Substanz waren durchaus solid; Hohlräume fanden sich weder in dem Kolben, noch in den einzelnen Knötchen; diese verhielten sich in allen Theilen wie Granulationen, so dass diese Geschwulst den ersten beiden der oben beschriebenen Fälle anzureihen ist.

ein ganz anderes Verhalten zeigten; es ist als ein merkwürdiger Zufall anzusehen, dass Meissner in einem Jahre fünf Cystenpolypen im äusseren Gehörgang beobachtete und dass mir unter 7 Fällen kein einziger Cystenpolyp in die Hände kam; es beweist dies von Neuem, dass man im Gebiet der Geschwulstlehre gar nicht vorsichtig genug mit dem Ausspruch allgemeiner Gesetze sein kann, die sich auf eine geringe Anzahl von Beobachtungen stützen.

Als das Eigenthümlichste dieser Polypen hat schon Meissner das Flimmerepithel hingestellt; dass es nicht constant ist, haben wir aus dem 3ten, 4ten, 5ten und 7ten Fall ersehen. Weniger auffallend ist diese Beobachtung in den Fällen, in welchen aus dem inneren Ohr, wo sich mit Ausnahme der hinteren Wand des Trommelfells Flimmerepithel befindet, Granulationen eine gewisse Selbstständigkeit erlangt haben, und die Form mehr weniger deutlich gestielter Geschwülste annehmen. In den anderen Fällen ist jedoch das Vorkommen des Flimmerepithels durchaus noch nicht erklärt. Ich habe den äusseren Gehörgang sehr oft an ganz frischen Leichen, wo die tiefere zart rosige Schicht des Gehörganges noch nicht trocken geworden war, untersucht, habe jedoch hier nie mit absoluter Sicherheit flimmerndes Epithel an der Membran festsitzend finden können.

Wedl[1]) erwähnt beiläufig zwei Fälle von Ohrpolypen, wo er jedoch über das Epithel nichts sagt; er fand einen areolären Bau in beiden Geschwülsten; die Hohlräume waren mit Zellen gefüllt, so dass man hiernach fast vermuthen könnte, dass die Geschwülste Entwicklungsstadien der Meissner'schen Cystenpolypen gewesen sind.

Keiner der genannten Beobachter erwähnt der deutlichen und ziemlich grossen Papillen, welche ich in allen mitgetheilten Fällen sehr klar fand. Meissner erwähnt zwar deutliche Gefässschlingen, doch geht aus seinen Zeichnungen hervor, dass dieselben nicht in besonderen Papillen ihren Sitz hatten.

Man sieht aus den mancherlei Differenzen, welche sich in den genauer beobachteten Fällen von Ohrpolypen herausgestellt haben, dass hier vorläufig an eine Eintheilung nicht zu denken ist, und dass namentlich die Entwicklungsstufen, die wir vielleicht oft vor uns haben, nach einer grösseren Reihe von Beobachtungen sorgfältiger zu combiniren sind.

Die Litteratur über diesen Gegenstand hat Meissner sehr sorgfältig zusammengestellt; die Armuth derselben an anatomischen Untersuchungen überhebt mich einer weiteren Erwähnung derselben.

---

1) l. c. p. 68.

Ueber die Stellung der Schleimpolypen in der Reihe der Geschwülste.

Nachdem wir in den obigen Abschnitten die Beobachtungen mitgetheilt haben, welche sich uns über die von den meisten Chirurgen mit dem Namen „Schleimpolypen" bezeichneten Geschwülste darboten, ist es nun unsere Aufgabe festzustellen, ob diese zu einer Gruppe zusammengefassten Pseudoplasmen auch in anatomischer Hinsicht als zusammengehörig zu betrachten sind. In der That ist dies der Fall. Fassen wir die allgemeinen Umrisse der angeführten Fälle ins Auge, so müssen wir in den sogenannten Schleimpolypen eine wahre Hypertrophie der Schleimhaut in allen ihren Theilen erkennen. Das Wort „Hypertrophie" ist in neuster Zeit leider so sehr gemissbraucht, dass man jetzt damit ebensowenig einen bestimmten Begriff verbindet, als früher mit den Bezeichnungen: Sarkom, Steatom u. s. w.; dennoch würde es zu weiteren Verwirrungen führen, wenn wir dafür einen neuen Namen erfinden wollten; es ist dies auch durchaus unnöthig, sobald man sich nur zwingt mit dergleichen Worten ohne Verletzung seines anatomischen Gewissens umzugehen. — Warum die Schleimpolypen κατ' ἐξοχήν als eine wahre Hypertrophie der Schleimhaut zu bezeichnen sind, dafür haben wir die Beweise aus den mitgetheilten Beobachtungen zu entnehmen.

Was zunächst die alle Schleimpolypen bedeckende Epithelialschicht betrifft, so finden wir die Zellenelemente derselben stets den Epithelialzellen derjenigen Schleimhaut analog, welche dem betreffenden Polypen als Mutterboden gedient hat. Dies zuerst von Frerichs[1]) formulirte Gesetz findet sich an allen Schleimpolypen bestätigt. Wenn wir unter den Beobachtungen von Nasenpolypen eine mitgetheilt haben, wo wir auf einem traubigen Polypen kein flimmerndes Epithel gefunden haben, so brauchen wir deshalb noch keine Ausnahme zu machen, da diese Geschwulst durchaus nicht den Schleimpolypen, sondern dem Zottenkrebs in ausgebildeter Form zuzurechnen ist. — Was das Flimmerepithel auf den Ohrpolypen betrifft, so muss ich auf das bei diesen Beobachtungen Gesagte verweisen, dass nämlich die Ohrpolypen nicht den eigentlichen Schleimpolypen zuzurechnen sind.

Die Substanz der Polypen ist derjenigen ihrer entsprechenden Schleimhaut analog; sie besteht in den meisten Fällen aus einem mit vielen Kernen durchsetzten kurzfasrigen Bindegewebe, welchem die elastischen Fasern vollständig fehlen. Dieser Umstand so wie die weiter noch zu erwähnenden Drüsenneubildungen in den genannten Polypen veranlasst uns besonders, diese Geschwülste nicht als vom submukösen Zellgewebe ausgehende Bildungen aufzufassen, wie Rokitansky[2]) und Lebert[3]) bemüht gewesen sind, sondern hier eine wirkliche Neubildung von Schleimhaut anzunehmen. Das submuköse Gewebe enthält überall, wo es überhaupt vorkommt, deutlich ausgebildetes geschlängelt verlaufendes Bindegewebe und ela-

1) l. c. p. 5.
2) l. c. Band II. p. 53.
3) Abhandlungen aus dem Gebiete der praktischen Chirurgie und pathologischen Physiologie. Berlin 1848. p. 146.

stische Fasern; diese finden wir in den Schleimpolypen nie und hiedurch unterscheiden sie sich auch von den fibrösen Polypen, welche stets einen grossen Theil elastischer Elemente enthalten.

Deutliche Papillen haben wir an den Uteruspolypen, Harnröhrencarunkeln und den Ohrpolypen gefunden; sie fehlten an den Nasenpolypen und waren hier nicht zu erwarten, da auch die Nasenschleimhaut keine deutlich entwickelten Papillen trägt; sie fehlten auch an dem von mir untersuchten Mastdarmpolypen, entsprechend dem Mangel der Zotten im Dickdarm. Nach dem Gesagten liesse sich immer noch der Einwurf machen, dass die Schleimpolypen nur durch eine Neubildung von Bindegewebe in der eigentlichen Schleimhautsubstanz bedingt seien, und somit den Sarkomen oder fibroplastischen Geschwülsten angehören. Diesem Einwurf begegnen wir durch die Drüsenneubildung, wie wir sie wenigstens bei den Nasen- und Mastdarmpolypen als gesichert ansehen müssen. Schleimdrüsen sind das Charakteristische der Schleimhäute; ihre Entwicklung in den Schleimpolypen liefert den sichersten Beweis, dass wir es mit einer Neubildung von Schleimhaut zu thun haben.

Wir erwähnen auch der Analogie der Gefässvertheilung zwischen den Schleimhäuten und ihren Hypertrophien.

Zur Vollständigkeit fehlt nur noch das Vorkommen von Nerven; wir haben sie nur in einem Falle in einem Nasenpolypen gesehen. — Meissner[1]) beobachtete den Eintritt eines Nervenstämmchens zweimal an Ohrpolypen.

Es ist noch die Entstehung der Cysten in den Schleimpolypen zu berücksichtigen. Ich habe sie in den Polypen der Nase des Antrum Highmori und des Uterus beobachtet, und glaube darüber keinen Zweifel hegen zu dürfen, dass sie aus Erweiterung von Drüsenbläschen entstehen. Sie können sich gewiss ebenso gut in anderen Schleimpolypen entwickeln, welche Drüsen enthalten. Der ursprünglich schleimige Inhalt der Cyste kann voraussichtlich die bekannte Fett-, Colloidmetamorphose und Verkalkung unter geeigneten Umständen eingehen.

Was die Veränderungen betrifft, welche die Substanz der Schleimpolypen selbst erleiden kann, so sind die Beobachtungen darüber höchst unsicher. Frerichs[2]) führt als solche an: die Telangiektasie, welche nicht selten vorkommen soll, den Zustand der Congestion und der Entzündung. Er fügt jedoch keine bestimmten Beobachtungen hinzu und es bleibt somit zweifelhaft, ob er solche Zustände sah; ich habe nie Gelegenheit gehabt, dergleichen zu beobachten, und wenn diese Zustände auch a priori nicht undenkbar sind, so müssen doch erst bestimmte Thatsachen vorliegen, um diese Veränderungen als wesentliche Eigenschaften den vorliegenden Pseudoplasmen zurechnen zu dürfen.

Schliesslich muss ich noch eine namentlich von älteren Autoren aufgestellte Behauptung berühren, nemlich dass diese Schleimpolypen carcinomatös werden können. Eine solche Ansicht ist nach den jetzigen Anforderungen der Wissenschaft sehr schwer zu beweisen und bei vielen Chirurgen eine Art von Glaubensartikel; der Beweis wäre nur auf die Weise zu

1) l. c. p. 6.
2) l. c. p. 11.

führen, dass man ein und dieselbe Geschwulst in verschiedenen Zeiträumen sieht, und anfangs ihre Beschaffenheit als Schleimpolyp, später ihren carcinomatösen Charakter bewiese. Solche Beobachtungen liegen nicht vor, und es ist daher die Metamorphose einer gutartigen Geschwulst in eine bösartige (krebshafte) vorläufig als eine durch Tradition vererbte Mythe anzusehen. — Eine ganz andere Frage ist es, ob sich bei einem Menschen, der früher einen ganz einfachen Schleimpolypen, z. B. in der Nase hatte, später ein Zottenkrebs entwickeln kann; dies wird Niemand in Abrede stellen wollen. Beide Geschwülste haben dann aber nur in sofern Zusammenhang, als sich bei einem Menschen, dessen Nasenschleimhaut zu Neubildungen disponirt ist, Constitutionsverhältnisse entwickeln können, unter deren Einfluss die nächste Production einen bösartigen Charakter annimmt.

Untersuchungsmethode.

Vielfache Wiederholungen wären unvermeidlich gewesen, wenn ich die Beschreibung des Beobachteten stets durch die Erwähnung der angewandten Untersuchungsmethode hätte unterbrechen wollen.

Als einzig und allein maassgebend und zu weiteren Schlüssen auf die Struktur der Elementartheile berechtigend, sehe ich nur die Untersuchung eines frischen Präparats an. Hiemit ist aber dem Zusatz von Reagentien, durch welche man Behufs der Zeichnung oder Demonstration die an frischen Präparaten bereits gesehenen Objecte auf eine leicht zu bewerkstelligende Weise darstellen kann, durchaus kein Abbruch gethan. — Nach diesem Princip sind die vorliegenden Beobachtungen gemacht. Es giebt viele Forscher, welche den Zusatz von Reagentien und die künstliche Zubereitung der Präparate für eine exacte Forschung verderblich halten; dies ist für viele Fälle richtig. Dass durch Reagentien Bildungen wie Papillen, Gefässe, Drüsen simulirt werden sollten, ist eine lächerliche Idee; ich sehe daher keinen Grund geeignete Reagentien und Methoden nicht brauchen zu wollen, mit deren Hülfe man Gebilde deutlicher machen kann, welche man ohne dieselben mit grossem Zeitaufwand suchen muss. Hiernach habe ich mich, wie viele andere Beobachter, z. B. zur Darstellung der Papillen ohne Furcht gewöhnlich einer Lösung von kaustischem Natron bedient. Verdünnte Essigsäure ist für unsere Fälle deshalb nicht so anzuempfehlen, weil sie sehr leicht Gerinnungen in dem ganzen Umkreise des Objects macht; durch die hierdurch gebildete Schicht dringt das Reagens nicht durch, sondern fliesst meist vorbei; man wartet vergeblich auf den Einfluss desselben und kann sich leicht phantastischen Illusionen über mikrochemische Reactionen hingeben.

Zur Darstellung der Drüsen in den Schleimhäuten und in den Schleimpolypen, so wie auch zur Uebersicht grösserer Parthien verschiedener Geschwülste ist mir bis jetzt keine bessere Methode bekannt, als die von Middeldorpf zuerst angewandte: man kocht das betreffende Präparat in verdünnter Essigsäure, lässt es trocknen, und macht nun beliebig feine Abschnitte. Der Grad der Verdünnung ist für die verschiedenen Gegenstände nicht ganz

gleich zweckmässig: ich habe im Ganzen gefunden, dass härtere Geschwülste klarere Bilder geben, wenn man die Säure etwas concentrirter nimmt; zu weichen Geschwülsten eignet sich mehr die ganz verdünnte Säure. Ich bediene mich gewöhnlich eines Porcellannäpfchens, welches ungefähr eine Drachme Wasser enthält; zu dieser Quantität setze ich 15—20 Tropfen der officinellen Essigsäure; hierin lege ich das Object und erwärme es auf einer Spirituslampe rasch, bis die Flüssigkeit einige Male aufbraust, und das Präparat sich stark zusammenkrüllt; dann lege ich es unter eine Glasglocke, um es beim Trocknen vor Staub zu bewahren; wenn es völlig getrocknet ist, wobei es gewöhnlich sehr an Volumen abnimmt, ebne ich mit einem starken scharfen Messer eine grössere Fläche, feuchte diese mit einem Tropfen Wasser leicht an, und mache nun mit einem besonders dünnen und flachen Messerchen die Abschnitte; diese werden auf das Objectglas gebracht, und quellen durch Zusatz einiger Tropfen Wasser in kurzer Zeit so auf, dass sie ihr ursprüngliches Volumen wieder erreichen. Die auf diese Weise gewonnenen Präparate sind zunächst für Untersuchungen mit schwachen Vergrösserungen bestimmt, doch trifft man es bei einiger Uebung bald so, dass sich die feinsten Elemente, wie Epithelialzellen, Blutkörperchen vollkommen schön erhalten; nur Nerven gehen völlig zu Grunde. Der Blutfarbestoff erhält sich in vielen Fällen so schön in den Gefässen, dass sie nicht brillanter durch die geschickteste Injection dargestellt werden können. Will man solche Objecte zu stärkeren Vergrösserungen benutzen, was jedoch schon mit Vorsicht geschehen muss, so kann man sie durch Zusatz von kaustischem Natron noch viel klarer machen; es quellen hiebei die Abschnitte allmählig stark auf und die Elemente lösen sich aufs Schönste auseinander. Von den beigegebenen Zeichnungen sind folgende auf die beschriebene Art dargestellten Präparaten entnommen: Taf. I. Fig 5, 6 u. 7. Taf. III. Fig. 3, 4 u. 5. Taf. IV. Fig. 3. Taf. V. Fig. 5, 7 u. 8; alle übrigen Bilder sind nach frischen Präparaten angefertigt. Die durch die Middeldorpf'sche Methode gewonnenen Präparate geben für die Fälle, wo sie überhaupt von Vortheil ist, weit klarere Bilder, als wenn man sich einfach getrockneter Präparate bedient; auch ist diese Zubereitung für die Schleimhautdrüsen weit mehr zu empfehlen, als die von Reinhardt vielfach angewandte, welcher solche Objecte lange in concentrirtem Holzessig liegen liess; dies habe ich nur für die Darstellung der Drüsengänge in der Mamma höchst geeignet gefunden, wo man allerdings sehr brillante Bilder gewinnt.

Es wäre Thorheit und einer wissenschaftlichen Forschung unwürdig, wollte man sich nur auf solche Präparate verlassen. Ich habe gewöhnlich die Hälfte des vorliegenden Objects gleich im frischen Zustande untersucht, die andere Hälfte auf die beschriebene Weise behandelt, und in den meisten Fällen das frische und das getrocknete Präparat neben einander verglichen, um so das eine durch das andere zu controliren, und vor Täuschungen gesichert zu sein. — Die Klarheit dieser Bilder ist eine so unübertreffliche, dass mein schwaches Zeichentalent sie nur höchst unvollkommen wiederzugeben im Stande war. Nur die feinste Federzeichnung könnte diese Bilder vollkommen richtig copiren.

Erklärung der Tafel I.

Fig. 1 u. 2. Zwei Nasen-Schleimpolypen mit Cysten (*a. a*) in natürlicher Gröfse. p. 2.

Fig. 3. Flimmerepithel von Nasen-Schleimpolypen. *a. a.* Gruppen von rundlichen Flimmerzellen. Vergrösserung 250. p. 3.

Fig. 4. Freier Rand des Abschnitts eines Nasen-Schleimpolypen mit aufsitzender Epithelialschicht. Vergrösserung 250. p. 4.

Fig. 5. Durchschnitt eines Nasen-Schleimpolypen mit Drüsenneubildungen. *a.* Ausführungsgang einer Drüse. *b.* Querschnitt eines solchen Ausführungsganges. *c.* Beginnende Drüsenbildung durch tiefe Einsenkung der Epithelialschicht. *d.* Durchschnitt einer Cyste, die noch im Zusammenhang mit einem Drüsenkanal steht. — Middeldorpf'sche Methode. — Vergrösserung 60. p. 5.

Fig. 6. Eine Drüse aus einem Nasen-Schleimpolypen schematisch dargestellt. Vergrösserung 60. p. 5.

Fig. 7. Durchschnitt eines Zottenkrebses der Nasenschleimhaut. Die Papillen vereinigen sich und bilden dadurch geschlossene Räume (*a. b. c. d*). — Middeldorpf'sche Methode. Vergrösserung 60. p. 9.

Fig. 6.

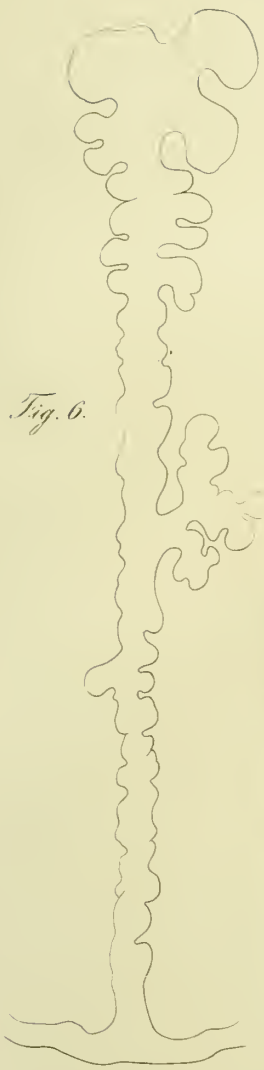

Fig. 5.

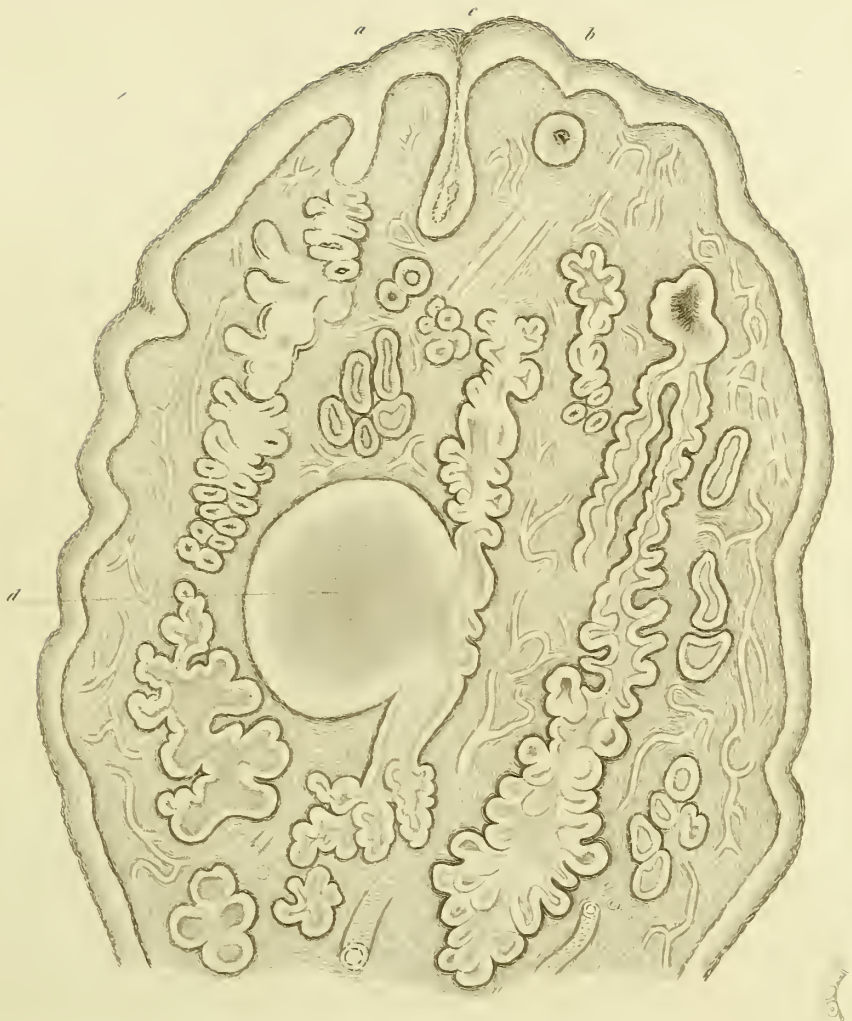

Fig. 1.

Fig. 2.

Fig. 3.

Fig. 4.



Fig. 7.

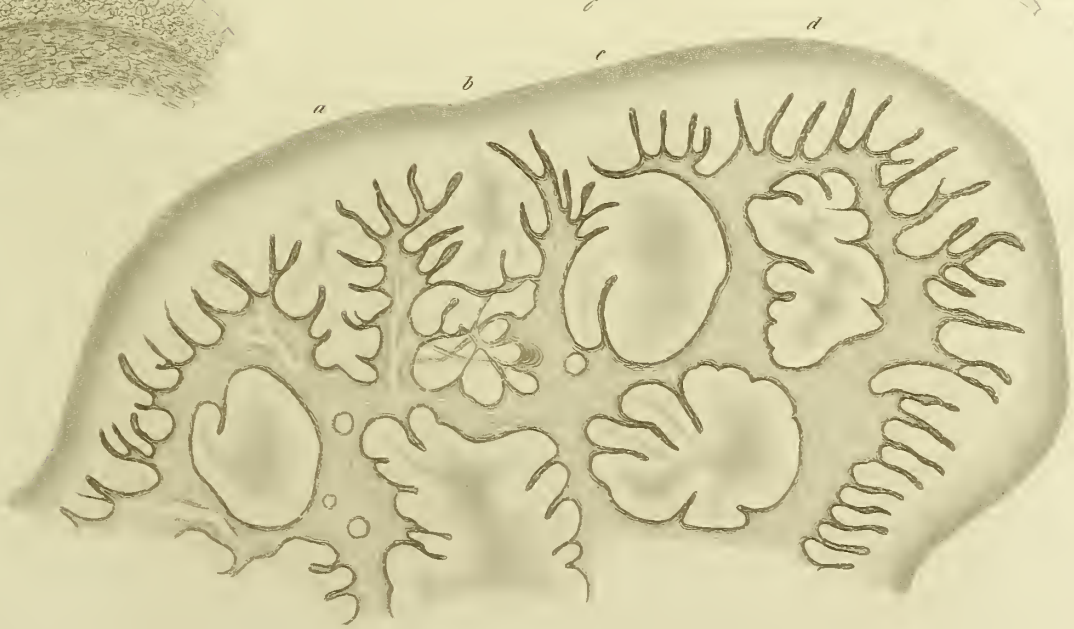

Th. Billroth del.

Wagnerschieber sc.

Erklärung der Tafel II.

Fig. 1. *A. B. C.* Stücke eines Zottenkrebses der Nasenschleimhaut in natürlicher Grösse. p. 8 u. 11.

Fig. 2. Epithelialzellen desselben. Vergrösserung 250. p. 9.

Fig. 3. Gefässschlinge von Epithelialzellen umgeben. Vergrösserung 250. p. 9.

Fig. 4. Ein Theil eines mit Zellen gefüllten Hohlraumes. Vergrösserung 250. p. 10.

Fig. 5. Zellen aus hypertrophischen Drüsen der Nasenschleimhaut, die sich durch Theilung (*a*) vermehren. Vergrösserung 250. p. 12.

Fig. 6. Drüsenbläschen, welche durch Ausstülpung ihrer Wandung sich vergrössern. Vergrösserung 250. p. 13.

Fig. 7. Blasenpolyp in dem rechten Antrum Highmori. Die vordere Wand des Antrum ist entfernt. Natürliche Grösse. p. 14.

Fig. 8. Polyp in der Luftröhre einer Kuh. Dreiviertel natürlicher Grösse. p. 16.

Fig. 8.

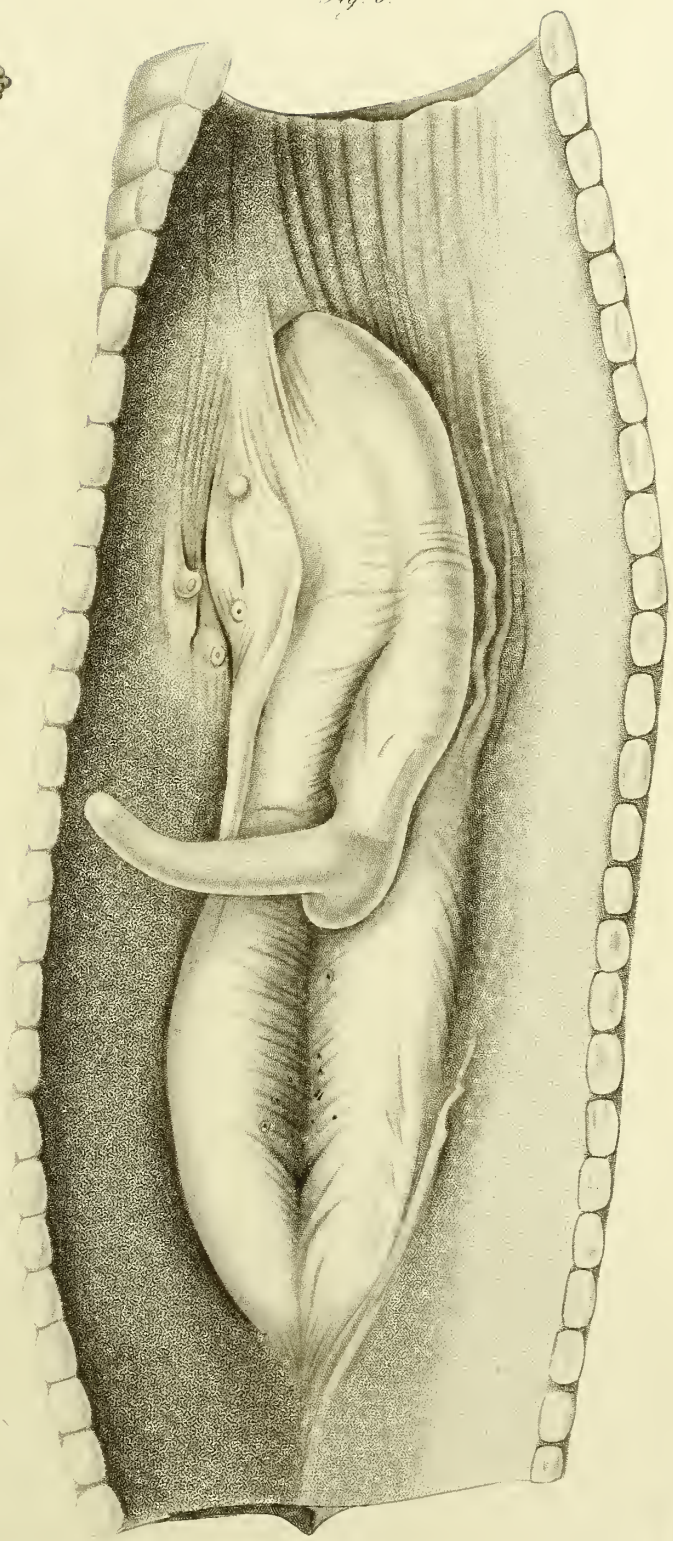

Fig. 6.

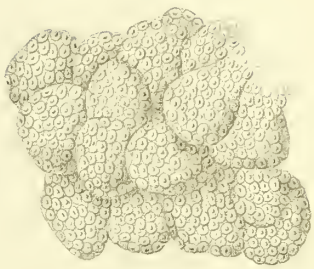

Fig. 1.

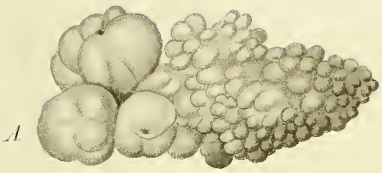

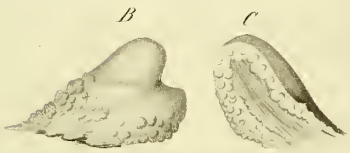

Fig. 5.

Fig. 3.

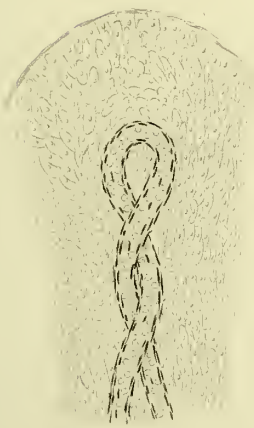

Fig. 2.



Fig. 7.

Fig. 4.

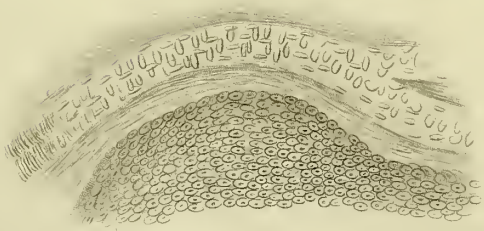

Erklärung der Tafel III.

Fig. 1. Polyp des Mastdarms von einem Kinde in natürlicher Grösse. p. 17.

Fig. 2. Epithelialzellen von der Oberfläche dieses Polypen. Vergrösserung 250. p. 17.

Fig. 3. Querdurchschnitt des Stiels derselben Geschwulst. Vergrösserung 40. p. 17. — Middeldorpf'sche Methode.

Fig. 4. Längsdurchschnitt des unteren Endes des Polypen *a.* Normale Dickdarmdrüsen. *b.* Verzweigte Drüse. *c.* Gefässe. Vergrösserung 60. p. 17. — Middeldorpf'sche Methode.

Fig. 5. Drüsenraum aus demselben Polypen. Vergrösserung 250. p. 18. — Middeldorpf-sche Methode.

Fig. 6. Polypöse Degeneration der Dickdarmschleimhaut, in natürlicher Grösse. p. 20.

Fig. 1.

Fig. 2.

Fig. 4.

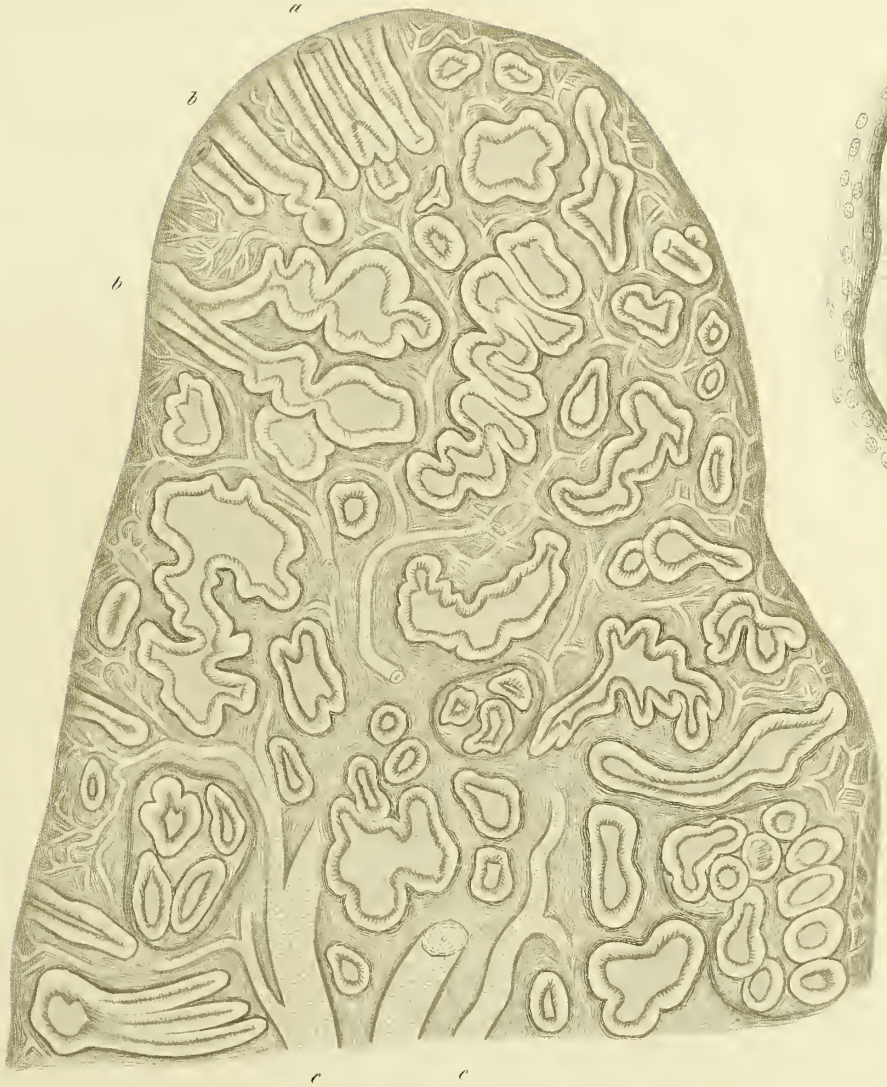

Fig. 5.

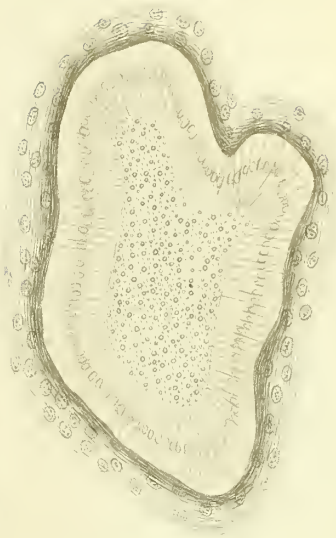

Fig. 3.

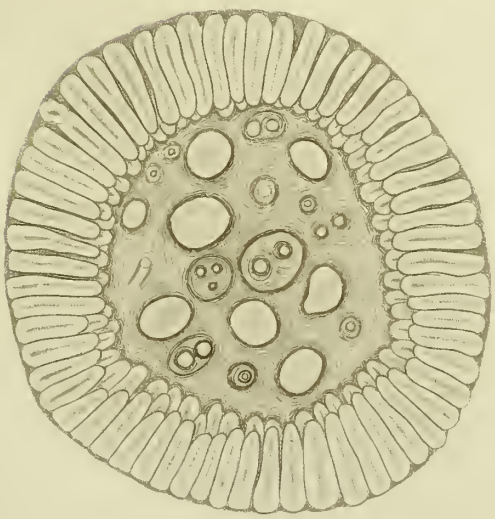

Fig. 6

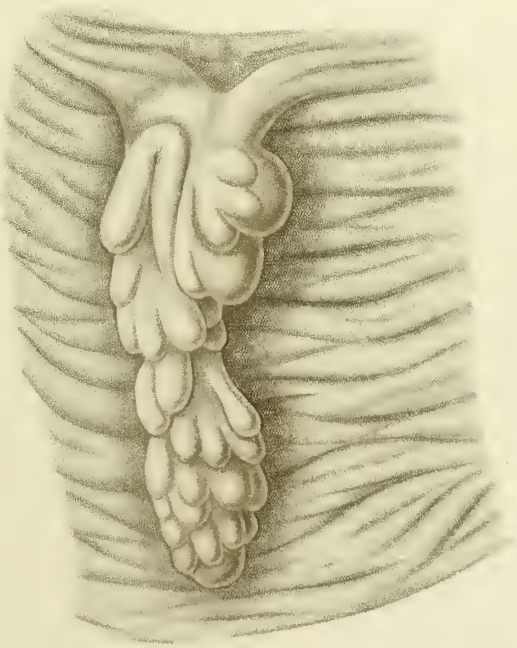

Erklärung der Tafel IV.

Fig. 1. Drei Schleimpolypen der weiblichen Harnröhre in natürlicher Grösse. p. 21.

Fig. 2. Epithelialzellen von denselben Polypen. Vergrösserung 250.

Fig. 3. Längsdurchschnitt eines Harnröhrenpolypen. *a. a.* Drüsen. Vergrösserung 60. p. 21. Middeldorpf'sche Methode.

Fig. 4. Papillen mit Gefässschlingen von denselben Polypen. Vergrösserung 250. p. 21.

Fig. 5. Weicher Polyp von dem Collum uteri in natürlicher Grösse. p. 25.

Fig. 6. Querdurchschnitt des unteren Theils dieses Polypen. Vergrösserung 20. p. 25.

Fig. 7. Epithelialzellen von der Oberfläche desselben Polypen. Vergrösserung 250. p. 25.

Fig. 8. Papillen welche die einzelnen Lamellen der Geschwulst zusammensetzen. Vergrösserung 60. p. 25.

Fig. 9 u. 10. Zusammengesetzte Gefässschlingen von demselben Polypen.

Fig. 1.

Fig. 3.

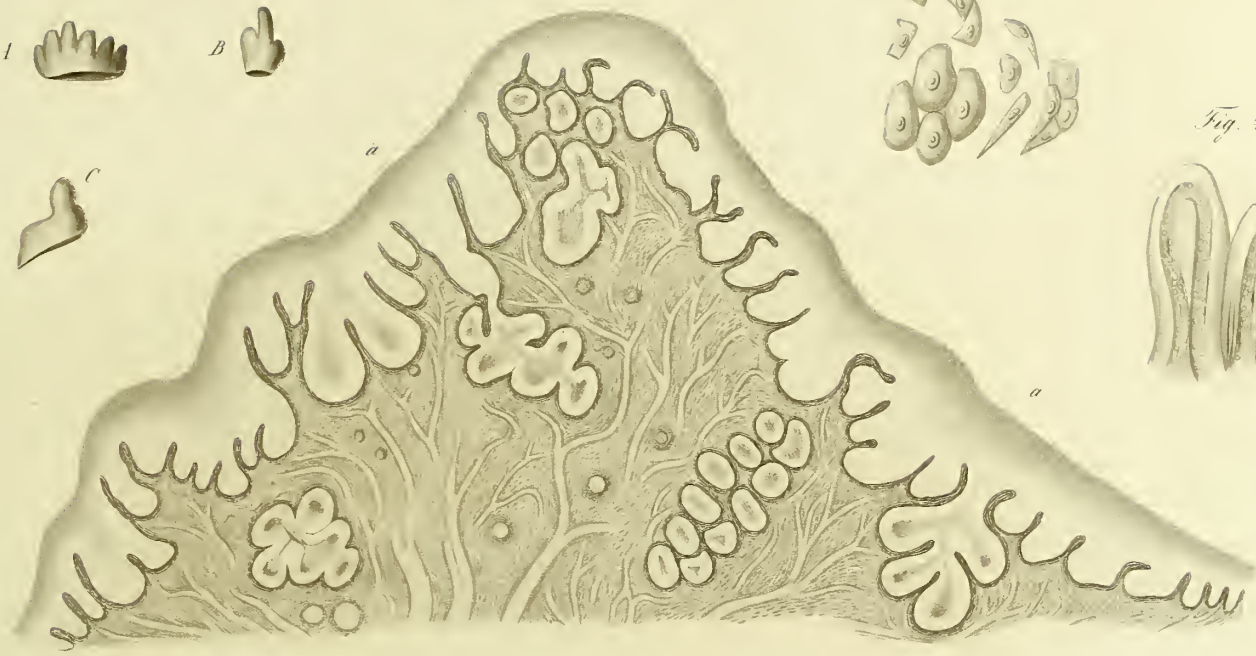

Fig. 2.

Fig. 4.

Fig. 6.

Fig. 5.



Fig. 9.

Fig. 8.

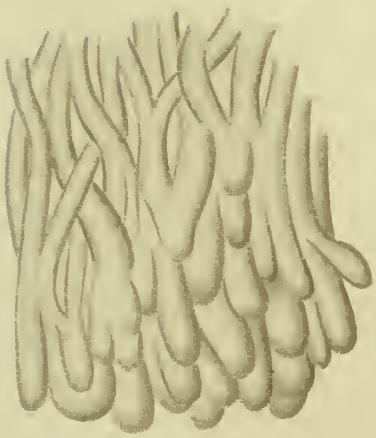

Fig. 7.

Fig. 10.

Erklärung der Tafel V.

Fig. 1. Gebärmutter mit zwei langen Schleimpolypen in natürlicher Grösse. p. 24.

Fig. 2. *A. B. C.* Ohrpolypen in natürlicher Grösse. p. 27 u. 28.

Fig. 3. Gefässschlingen von der Oberfläche des Ohrpolypen Fig. 2. *A.* Vergrösserung 250. p. 28.

Fig. 4. Epithelialzellen von der Oberfläche desselben Polypen. Vergrösserung 250. p. 28.

Fig. 5. Längsdurchschnitt durch den vorderen kolbigen Theil des Polypen Fig. 2. *B.* Vergrösserung 60. p. 29. — Middeldorpf'sche Methode.

Fig. 6. Bindegewebe aus dem mittleren Theile desselben Polypen. Vergrösserung 250. p. 29.

Fig. 7. Schrägschnitt des Ohrpolypen Fig. 2. *A.* *a. a.* Hohlräume. Vergrösserung 60. p. 30. — Middeldorpf'sche Methode.

Fig. 8. Einer dieser Hohlräume bei 250maliger Vergrösserung. p. 30.

Fig. 2.

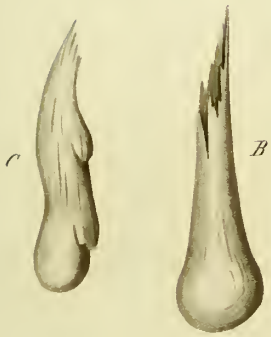

Fig. 1.

Fig. 4.

Fig. 3.

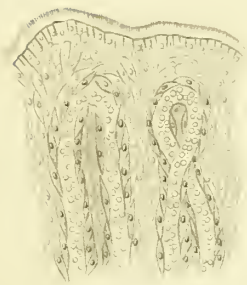

Fig. 8.

Fig. 5.

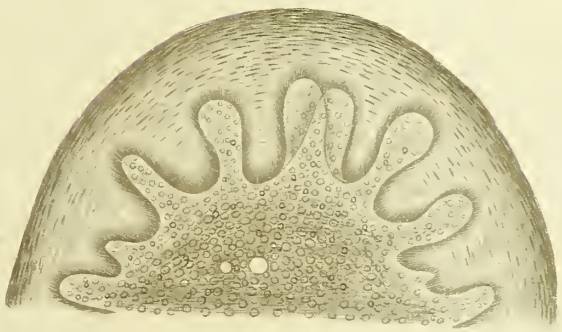

Fig. 7.

Fig. 6.